

UNIVERSITATEA TEHNICĂ A MOLDOVEI

Cu titlu de manuscris:

CZU: 619:616.728.2-091.636.7(043)

DUMITRIU ANTONINA

**ASPECTE ANATOMO-CLINICE ÎN DISPLAZIA
ARTICULAȚIEI COXO-FEMURALE LA CÂINE**

**431.02 - MORFOLOGIA, MORFOPATOLOGIA ȘI ONCOLOGIA
ANIMALELOR**

Teză de doctor în științe medical-veterinare

Conducător științific:



ENCIU, Valeriu,
dr. hab. în științe medical-veterinare,
profesor universitar, UTM

Comisia de îndrumare:



STARCIUC, Nicolae,
dr. hab. în științe medical-veterinare,
profesor universitar, UTM



HACINA, Tamara,
dr. hab. în științe medicale,
profesor universitar, USMF



BALANESCU, Savva,
doctor în științe medical-veterinare,
conferențiar universitar, UTM

Autor:



DUMITRIU, Antonina,
doctorandă

Chișinău, 2024

©Dumitriu Antonina, 2024

CUPRINS

ADNOTARE.....	5
LISTA TABELELOR.....	8
LISTA FIGURILOR.....	9
LISTA ANEXELOR.....	11
LISTA ABREVIERILOR.....	12
INTRODUCERE.....	13
1. ANALIZA CERCETĂRILOR PRIVIND ASPECTELE ANATOMO-TOPOGRAFICE ALE REGIUNII COXO-FEMURALE ÎN NORMĂ ȘI ÎN CAZURI DE DISPLAZIE.....	22
1.1. Cercetări anatomo-topografice ale articulației coxo-femorale.....	22
1.2. Arhitectura patului vascular al capsulei articulare.....	27
1.3. Legitățile de inervație și distribuția nervilor în formațiunile regiunii coxo-femorale.....	35
1.4. Istoricul investigațiilor asupra incidenței, simptomelor și diagnosticului displaziei coxo-femorale.....	39
1.5. Aplicarea metodelor morfometriei sistemice în cercetarea structurilor anatomice la animale.....	49
1.6. Concluzii la Capitolul 1.....	51
2. MATERIAL ȘI METODE DE CERCETARE.....	53
2.1. Obiectul de studiu.....	53
2.2. Metode ale cercetării științifice.....	54
2.4. Concluzii la Capitolul 2.....	63
3. PARTICULARITĂȚILE ANATOMO-TOPOGRAFICE ALE COMPONENTELOR REGIUNII COXO-FEMURALE LA CÂINE.....	64
3.1. Aspecte privind organizarea structurală și biodinamică a articulației coxo-femorale.....	65
3.1.1. Determinarea indicilor de masă musculară pelvină prin metoda gravimetrică.....	78
3.2. Sursele de irigare și arhitectura patului vascular al regiunii coxo-femorale	88
3.3. Sursele de inervație și distribuția nervilor în regiunea coxo-femurală.....	98
3.3.1. Distribuția surselor de inervație ale articulației coxo-femorale.....	99
3.3.2. Distribuția surselor de inervație la nivelul capsulei articulare.....	109
3.4. Concluzii la Capitolul 3.....	112

4. CERCETĂRI PRIVIND EXAMENUL RADIOLOGIC PENTRU DIAGNOSTICUL PRECOCE AL DISPLAZIEI ARTICULAȚIEI COXO-FEMURALE LA CÂINE.....	114
4.1. Noțiuni de radiologie medicală veterinară.....	116
4.2. Măsurarea parametrilor articulației șoldului la câine pentru diagnosticul și evaluarea gradului de displazie.....	128
4.3. Concluzii la Capitolul 4.....	135
CONCLUZII GENERALE ȘI RECOMANDĂRI.....	137
BIBLIOGRAFIE.....	139
ANEXE.....	159
DECLARAȚIA DE CONFORMITATE.....	167
CV-ul AUTORULUI.....	168

ADNOTARE

DUMITRIU Antonina. Aspecte anatomo-clinice în displazia articulației coxo-femorale la câine. Teza de doctor în științe medical-veterinare, Chișinău, 2024.

Teza este expusă pe 172 pagini: adnotare, introducere, 4 capitole, concluzii generale și recomandări, bibliografie cu 237 referințe, 8 anexe, 125 pagini text de bază, 21 tabele, 36 figuri. Rezultatele obținute sunt publicate în 11 lucrări științifice.

Cuvinte-cheie: câini, articulația coxo-femurală, displazie de șold, pat vascular, rețea nervoasă, roentgenoscopie, coroziia țesuturilor.

Domeniul de studiu: 431.02 – Morfologia, morfopatologia și oncologia animalelor.

Scopul lucrării: studiul morfologic complex al articulației coxo-femorale la câine în normă și cu suspiciune de sindromul displazie de șold.

Obiectivele cercetării: analiza morfometrică macromicroscopică a articulației coxo-femorale; evidențierea particularităților de vascularizare a mușchilor cu acțiune asupra articulației șoldului; identificarea surselor de vascularizare a capsulei articulare; precizarea surselor de inervație și distribuție a nervilor în formațiunile articulare și paraarticulare de la nivelul șoldului; stabilirea unghiului Norberg la câinii predispuși la displazie de șold; elaborarea recomandărilor privind admiterea în reproducere, atât a liniilor paternale cât și maternale a câinilor de rasă.

Noutatea și originalitatea științifică: În premieră, prin metode de injectare a reșinei epoxidice, s-au stabilit sursele de vascularizare, arhitectonica patului vascular și incidența variațiilor de distribuție a lor, a fost precizată topografia surselor de inervație și modul de distribuție a nervilor în formațiunile anatomice adiacente articulației coxo-femorale, modalitățile de biodinamică a musculaturii ce acționează asupra articulației coxo-femorale, au fost stabilite valorile unghiului Norberg la câini de gen, rasă și vârstă diferită.

Rezultate obținute care contribuie la soluționarea unei probleme științifice importante: s-au stabilit caracterul de dezvoltare și stabilizare a componentelor osoase și cartilajinoase ale articulației coxo-femorale; conformația și biomecanica musculaturii regiunii șoldului la câine, variațiile individuale ale surselor de vascularizare, inervație și arhitectonica patului vascular și a rețelei nervoase locale; valorile unghiului Norberg la diferiți câini, care vor facilita depistarea timpurie a predispoziției la displazia de șold.

Semnificația teoretică și valoarea aplicativă a lucrării: rezultatele obținute completează cunoștințele fundamentale despre conformația și biomecanica musculaturii regionale, sursele de vascularizare și inervație, arhitectonica patului vascular și a rețelei nervoase a capsulei articulare și a mușchilor cu acțiune asupra articulației coxo-femorale. Servesc drept suport de orientare în realizarea intervențiilor chirurgicale. Datele obținute vor facilita selecția câinilor pentru reproducere.

Implementarea rezultatelor științifice: în crescătorii de câini de rasă, canise, clinici veterinare și în procesul didactic la disciplinele de profil ale Facultății Medicină Veterinară, UTM.

АННОТАЦИЯ

ДУМИТРИУ Антонина. Анатомо-клинические аспекты дисплазии тазобедренного сустава у собак. Кандидатская диссертация по специальности Ветеринарные науки, Кишинев, 2024.

Диссертация представлена на 172 страницах и включает: аннотация, введение, 4 главы, общие выводы и рекомендации, 237 библиографических источников, 8 приложений, 125 страниц основного текста, 21 таблиц, 36 рисунков. Полученные результаты опубликованы в 11 научных статьях.

Ключевые слова: собаки, тазобедренный сустав, дисплазия тазобедренного сустава, сосудистое русло, нервная сеть, рентгеноскопия, коррозия тканей.

Область исследования: 431.02 - Морфология, морфопатология и онкология животных.

Цель работы: комплексное морфологическое исследование тазобедренного сустава у собак в норме и при дисплазии тазобедренного сустава.

Задачи исследования: макромикроскопический морфометрический анализ тазобедренного сустава; выделение особенностей васкуляризации мышц, действующих на тазобедренный сустав; определение источников васкуляризации капсулы; уточнение источников иннервации и распределения нервов в суставных и пара-артикулярных образованиях бедра; определение угла Норберга у собак, предрасположенных к дисплазии тазобедренного сустава; составление рекомендаций по разведению породистых собак.

Научная новизна и оригинальность: Впервые методом инъекций эпоксидной смолы установлены источники васкуляризации, архитектура сосудистого русла и частота вариаций их распределения, определена топография источников иннервации и распределение нервов в региональных анатомических образованиях, установлены биодинамические режимы работы мышц, действующих на тазобедренный сустав, определены показатели угла Норберга.

Получены результаты, способствующие решению важной научной задачи: установлен характер развития и стабилизации костного и хрящевого компонентов тазобедренного сустава; проведено изучение конформации и биомеханики региональной мускулатуры собаки; установлены индивидуальные вариации источников васкуляризации, иннервации и архитектуры сосудистого русла и локальной нервной сети; установлены индексы угла Норберга у разных собак, что будет способствовать раннему выявлению предрасположенности к дисплазии тазобедренного сустава.

Теоретическая значимость и прикладное значение: Полученные в работе результаты дополняют фундаментальные знания о конформации и биомеханике региональных мышц, источниках васкуляризации и иннервации, архитектуре сосудистого русла и нервной сети капсулы тазобедренного сустава и мышц, приводящих его в движение. Разработаны ориентиры необходимые при проведении хирургических вмешательств. Использование разработанного способа раннего выявления предрасположенности к дисплазии тазобедренного сустава позволит отбор для разведения собак свободных от данного синдрома.

Результаты исследования внедрены: в племенных собаководческих хозяйствах, питомниках, ветеринарных клиниках и в учебном процессе на факультете Ветеринарной Медицины, ТУМ.

ANNOTATION

DUMITRIU Antonina. Anatomical-clinical aspects in coxo-femoral joint dysplasia in dogs.

Doctoral thesis in medical-veterinary sciences, Chisinau, 2024.

The thesis is presented on 172 pages and contains: annotation, introduction, 4 chapters, general conclusions and recommendations, bibliography with 237 references, 8 appendices, 125 pages of basic text, 21 tables, 36 figures. The results obtained are published in 11 scientific papers.

Key words: dogs, coxo-femoral joint, hip dysplasia, vascular bed, nervous network, roentgenoscopy, tissue corrosion.

Field of study: 431.02 – Animal morphology, morphopathology and oncology.

The purpose of the paper: the complex morphological study of the coxo-femoral joint in dogs in normal and hip dysplasia states.

The objectives of the research: morphometric macromicroscopic analysis of the coxo-femoral joint; highlighting the particularities of vascularization of the muscles acting on the hip joint; identifying the sources of vascularization of the joint capsule; specifying the sources of innervation and distribution of nerves in the articular and para-articular formations at the hip level; establishing the Norberg angle; development of recommendations regarding the use of breeding animals in the intensive breeding of purebred dogs.

Scientific novelty and originality: for the first time, using epoxy resin injection methods, the sources of vascularization, the architecture of the vascular bed and the incidence of variations in their distribution were established, the topography of the sources of innervation and the distribution of nerves in the anatomical formations adjacent to the coxo-femoral joint, the biodynamic modalities of the musculature acting on the coxo-femoral joint were specified, the Norberg angle indices in dogs of different gender, breed and age were established.

Obtained results that contribute to the solution of an important scientific problem: the developmental and stabilizing character of the bony and cartilaginous components of the hip joint have been established; the conformation and biomechanics of the regional musculature in the dog, individual variations in the sources of vascularization, innervation and architecture of the vascular bed and local nerve network; Norberg angle indices in different dogs, which will contribute to the early detection of predisposition to hip dysplasia.

Theoretical significance and application value of the work: the results obtained complement the fundamental knowledge of the conformation and biomechanics of the regional muscles, the sources of vascularization and innervation, the architecture of the vascular bed and the nervous network of the joint capsule and the muscles acting on the hip joint. They serve as a guiding support in performing surgical interventions. Only dogs free of hip dysplasia syndrome shall be used for breeding.

Implementation of the scientific results: in breed kennels, veterinary clinics and in the teaching process in the disciplines of the Faculty of Veterinary Medicine, TUM.

LISTA TABELELOR

1. Tabelul 1.1. Evoluția metodelor de screening în displazia coxofemurală la câine.....	41
2. Tabelul 1.2. Valorile graduale și numerice ale indicilor displaziei coxo-femorale la câine.....	43
3. Tabelul 2.1.1. Caracteristica materialului și a metodelor de investigații.....	53
4. Tabelul 3.1.1.1. Lotul câinilor (cadavre), displastici, (n=5).....	79
5. Tabelul 3.1.1.2. Lotul câinilor (cadavre), non-displastici, (n=5).....	79
6. Tabelul 3.1.1.3. Parametrii gravimetrice (g) medii ale masei musculare adiacente articulației coxo-femorale, (M ±m).....	80
7. Tabelul 3.1.1.4. Parametrii gravimetrice (g) medii ai masei musculare adiacente articulației coxo-femorale supuși inervației n. femural, (M ±m).....	82
8. Tabelul 3.1.1.5. Parametrii gravimetrice (g) medii a masei musculare adiacente articulației coxo-femorale supuși inervației n. gluteu cranial/caudal, (M ±m).....	83
9. Tabelul 3.1.1.6. Parametrii gravimetrice (g) medii ale masei musculare adiacente articulației coxo-femorale supuși inervației n. sciatic, (M ±m).....	83
10. Tabelul 3.1.1.7. Parametrii gravimetrice (g) medii ale masei musculare adiacente articulației coxo-femorale supuși inervației n. obturator, (M ±m).....	84
11. Tabelul 3.1.1.8. Descrierea în timp a <i>Ligamentum capitis ossis femoris</i> la câine.....	86
12. Tabelul 3.2.1. Caracteristica materialului și a metodelor de cercetare cu injectarea patului vascular.....	89
13. Tabelul 3.2.2. Vascularizarea capsulei articulației coxofemorale la câine.....	98
14. Tabelul 3.3.1.1. Caracteristica materialului și a metodelor de cercetare a surselor de inervație ale articulației coxo-femorale.....	99
15. Tabelul 3.3.1.2. Sursele de inervație ale grupelor de mușchi ale bazinului și coapsei.....	107
16. Tabelul 3.3.2.1. Inervația capsulei articulației coxofemorale la câine.....	112
17. Tabelul 4.1.1. Caracteristica lotului de animale supuse examenului imagistic.....	125
18. Tabelul 4.2.1. Evaluarea calitativă și cantitativă a semnelor radiologice.....	128
19. Tabelul 4.2.2. Evaluarea finală a displaziei coxo-femorale la câine (12 – 18 luni).....	134
20. Tabelul 4.2.3. Evaluarea gradului de displazie coxo-femurală la câine, rasa <i>Shiba Inu</i>	135
21. Tabelul 4.2.4. Evaluarea gradului de displazie coxo-femurală la câine, rasa <i>Welsh Corgi Pembroke</i>	135

LISTA FIGURILOR

1. Figura 1.1. Reprezentarea grafică a indicelui de compresie IC și a indicelui de distragere ID.....	45
2. Figura 2.2.1. Procedura radiografică pentru evaluarea displaziei de șold după FCI, Poziția 1 (poziția oficială), Poziția 2 (poziție suplimentară).....	60
3. Figura 2.2.2. Succesivitatea etapelor de pregătire a materialului cadaveric pentru disecția nervilor.....	61
4. Figura 3.1.1. Mușchii superficiali ai membrului pelvin stâng, vedere caudo-laterală.....	67
5. Figura 3.1.2. Mușchii superficiali ai membrului pelvin stâng, vedere medială.....	68
6. Figura 3.1.3. Mușchii și nervii membrului pelvin stâng, vedere ventro-medială.....	69
7. Figura 3.1.4. Triada formată din venă, arteră și nerv.....	70
8. Figura 3.1.5. Mușchii superficiali ai membrului pelvin stâng, vedere laterală.....	71
9. Figura 3.1.6. Mușchii gluteali și formațiunile adiacente ale membrului pelvin stâng, vedere laterală.....	72
10. Figura 3.1.7. Mușchii gluteali profunzi și formațiunile adiacente ale membrului pelvin stâng, vedere laterală.....	73
11. Figura 3.1.8. Mușchii craniali ai coapsei și formațiunile adiacente, membrului pelvin drept.....	75
12. Figura 3.1.9. Inserțiile musculare cu rol în biodinamica articulației coxo-femorale, vedere laterală și medială (schemă după Barone, modificată).....	77
13. Figura 3.1.10. Inserțiile musculare pe femur cu rol în biodinamica articulației coxo-femorale (schemă după Barone, modificată).....	78
14. Figura 3.1.1.1. Particularități structurale ale articulației șoldului canin (A, B – macropreparat formolizat, C, D – macropreparat proaspăt).....	87
15. Figura 3.1.1.2. Particularități structurale ale articulației șoldului canin (schemă, după A. Dumitriu).....	88
16. Figura 3.2.1. Variații de ramificare ale aortei abdominale (A, B).....	90
17. Figura 3.2.2. Terminațiile aortei abdominale prin trunchi comun.....	91
18. Figura 3.2.3. Aorta abdominală și ramificațiile acesteia (A, B).....	92
19. Figura 3.2.4. Arterele regiunii coxo-femorale la câine.....	93
20. Figura 3.2.5. Arterele articulației coxo-femorale la câine, vedere ventrală dreapta/stânga.....	95
21. Figura 3.2.6. Arterele articulației coxo-femorale la câine (schemă, după A. Dumitriu).....	96
22. Figura 3.2.7. Vascularizarea capului femurului și formațiunilor adiacente articulației coxo-femorale la câine.....	97

23. Figura 3.2.8. Vascularizarea capsulei articulației coxo-femorale la câine (schemă după Constantinescu, modificată).....	98
24. Figura 3.3.1.1. <i>Plexus lumbalis caudalis</i> (secțiune transversală a vertebrelor lombare L6, L7).....	101
25. Figura 3.3.1.2. <i>Plexus lumbosacralis</i> la câine.....	101
26. Figura 3.3.1.3. Distribuția nervilor membrului pelvin stâng la câine, vedere medială.....	102
27. Figura 3.3.1.4. Nervii membrului pelvin la câine și componentele adiacente, A – vedere medială, B – vedere laterală	103
28. Figura 3.3.1.5. Distribuția <i>N. gluteus cranialis</i> și <i>N. gluteus caudalis</i>	105
29. Figura 3.3.1.6. Distribuția <i>N. ischiadicus</i> la nivelul membrului pelvin stâng la câine, vedere laterală.....	106
30. Figura 3.3.1.7. Distribuția nervilor regiunii coxo-femorale la câine (schemă, după A. Dumitriu).....	108
31. Figura 3.3.2.1. Distribuția nervilor la nivelul capsulei articulației coxo-femorale la câine (A, B, C, D).....	109
32. Figura 4.1.1. Poziționarea corectă a animalelor în timpul examinării cu raze X.....	124
33. Figura 4.1.2. Imagini roentgenografice ale oaselor bazinului cu aprecierea valorilor unghiului Norberg la câine.....	127
34. Figura 4.2.1. Aprecierea unghiului Norberg al articulațiilor coxofemorale pe radiografie, câine din rasa <i>Bulldog Francez</i>	129
35. Figura 4.2.2. Determinarea parametrilor radiologici pentru diagnosticul și evaluarea gradului de displazie la câine, rasa <i>Shiba-Inu</i> , (A, B, C, D).....	132
36. Figura 4.2.3. Determinarea parametrilor radiologici pentru diagnosticul și evaluarea gradului de displazie la câine, rasa <i>Welsh Corgi Pembroke</i> , (A, B, C, D).....	133

LISTA ANEXELOR

1. Anexa 1. Autorizație radiologică. Seria A, Nr. 1285 (copie).....	159
2. Anexa 2. Certificat de Securitate. Seria C, Nr. 2581 (copie).....	160
3. Anexa 3. Contract prestări servicii cu primăria s. Onițcani (copie).....	161
4. Anexa 4. Actele de implementare a rezultatelor tezei de doctor în științe medical-veterinare la disciplinele de profil (copie).....	162
5. Anexa 5. Actele de implementare a rezultatelor tezei de doctor în științe medical-veterinare la clinicile veterinare SRL CIAVDAR GRUP (copie).....	163
6. Anexa 6. Actele de implementare a rezultatelor tezei de doctor în științe medical-veterinare la Centrul Medical Veterinar Universitar (copie).....	164
7. Anexa 7. Actele de implementare a rezultatelor tezei de doctor în științe medical-veterinare la canisele Ministerului Afacerilor Interne (copie).....	165
8. Anexa 8. Scrisoare de confirmare a obținerii Bursei Federației Mondiale a Oamenilor de Știință, cu tema de cercetare a tezei de doctorat (copie).....	166

LISTA ABREVIERILOR

A/a. – artera(ă)

aa. – artere(le)

N/n. – nerv

nn. – nervii

V/v. – vena(ă)

vv. – vene

M/m. – mușchi

mm. – mușchii

AII – artera iliacă internă

AIE – artera iliacă externă

CHD – displazie coxofemurală

CT – tomografie computerizată

RMN – rezonanță magnetică

AIS – servicii de imagistică antech

ID – indice de distragere

IC – indice de compresie

OFA – Fundația Ortopedică pentru Animale;

FCI – Federația Chinologică Internațională

BVA/KC – Asociația Veterinară Britanică/ Kennel Club

CDMEC – Centrala de Diagnostic pentru Maladiile Ereditare ale Câinelui

SUA – Statele Unite ale Americii

NAV – Nomina Anatomica Veterinaria

ANACEC – Agenția Națională de Asigurare a Calității în Educație și Cercetare

IMG – Indicele Masei Musculare de Grup;

IMP – Indicele Masei Musculare Pelvine;

mTp – masa totală a masei musculare pelvine

mC – masa corporală totală

mG – masa unui grup de mușchi supus inervării

g – grame

kg – kilograme

kv – kilovolt

mAs – miliAmper

V – voltaj

INTRODUCERE

Actualitatea și importanța problemei abordate

Oportunitatea unui studiu anatomo-clinic cât mai profund, orientat spre stabilirea indicilor morfometrici de creștere și stabilizare a elementelor aparatului de susținere și mișcare din regiunea coxo-femurală la câine, a surselor de vascularizare și inervație, a formării și distribuției patului vascular și a rețelei nervoase în mușchii regionali și capsula articulară a articulației coxo-femorale, exprimă interesele medicilor veterinari, a crescătorilor de câini de rasă și a specialiștilor din domeniul biologiei mamiferelor.

Stabilirea cauzelor și particularităților de patologie congenitală traumatică sau ortopedică ce conduc la displazia articulației șoldului rămâne până în prezent o problemă actuală și discutabilă între medicii veterinari.

Articulația șoldului, dispusă între centura pelvină, reprezentată de sudarea iliumului, ischiului și pubisului, este zona de contact a centurii cu stiloidul. Raportul de dezvoltare a celor trei oase între ele, precum și unghiul de incidență de la nivelul cavității acetabulare variază și este determinat de mecanica membrului (Sisson, S., 1953; Evans, H., Miller, M., 1964; Barone, R., 1966; Ellenberger, W., 1974; Акаевский, А.И., 1984; Cheng, Y.C.Y., Chan, Y.L. et al., 1994; Coțofan V. et al., 1999; Hartman, C.I., 2001; Evans, H. de Lahunta, A., 2000, 2010; Constantinescu, G., 2018).

Multitudinea surselor bibliografice de specialitate (Coțofan, V. et al., 1999; Barone, R., 2000; Shahar, R., Milgram, J., 2001; Holsworth, I.G., 2005; Evans, H. de Lahunta, A., 2010; Ginja, M. et al., 2010; Canillas F., 2011; Бунов В.С., 2014; Casteleyn, C., 2015; NAV, 2017; Garrido S.P., 2018; Constantinescu, G., 2018; Silveira, E.E. et al., 2018; Dries, B. et al., 2021; Vidoni, B., 2021; Shipov, A. et al., 2022), pun la dispoziția cercetătorilor informații fragmentare despre structura, corelațiile și biomecanica articulației șoldului la câine.

Locomoția terestră patrupedă a impus creșterea rolului membrilor pelvine în propulsie și la transmiterea mai eficientă a acțiunii de propulsie către axul osos al trunchiului. Fiind implicată într-o serie de activități obișnuite, cum ar fi poziția culcat, așezat, ridicarea în picioare (cabrare), mersul, alergatul, săritul peste obstacole, practic majoritatea activităților cotidiene, dar mai cu seamă a activităților de dresaj la câinii implicați în misiuni speciale, funcționalitatea normală a șoldului este deosebit de importantă.

Comparativ cu celelalte articulații ale membrului pelvin (articulația genunchiului, articulația tarsiană, articulația metatarso-falangiană, articulațiile falangelor degetelor etc.), articulația coxo-femurală este acoperită și protejată de mase musculare puternice care au originea pe coxal și inserția pe extremitatea proximală a femurului, este grupată în mușchii gluteali, care

constituie baza anatomică a crupei și mușchii profunzi ai bazinului, acoperiți de precedenții și situați în apropierea articulației șoldului (Sisson, S., 1953; Barone, R., 1966; Ellenberger, W., 1974; Акаевский, А.И., 1984; Coțofan, V. et al., 1999; Shahar, R., Milgram, J., 2001; Usherwood, J.R., 2005; Evans, H. de Lahunta., A., 2010; Ginja, M. et al., 2010; Casteleyn, C., 2015; NAV, 2017; Garrido, S.P., 2018; Vidoni, B., 2021; Shipov, A., 2022; Constantinescu, G., 2018, 2023).

Datorită brațului mare al eventualelor forțe solicitante (eventual întreaga lungime a membrului pelvin liber se poate constitui ca braț al forței) și datorită suprafeței de sprijin redusă, articulația coxo-femurală reprezintă numeroase particularități de patologie traumatică și ortopedică, în strânsă legătură cu caracterele sale morfologice. Articulația șoldului, fiind intens solicitată în statică și locomoție, forțele solicitante, grăbesc uzura structurilor sale, devenind astfel subiectul triajului, investigațiilor medical-veterinare, imagistice, artroscopice și deseori chiar al intervențiilor chirurgicale (Coțofan, V. et al., 1999; Smith, GK., 1998; Shahar, R., Milgram, J., 2001; Слесаренко, Н.А., 2003; Williams, S.B., 2008; Sunico, S., 2012; Shipov, A. et al., 2022).

În ultimul deceniu au apărut publicații a mai multor autori (Слесаренко, Н.А., 2003; Casteleyn, C., 2015; Власенко, А.Н., 2011; Pascual-Garrido, 2018) care elucidează rezultatele disecțiilor anatomice pe cadavru pentru înțelegerea biomecanicii articulației șoldului (Shahar, R., Milgram, J., 2001; Tomlinson, J., 2007; Williams, S.B., 2008, Sunico, S., 2012; Casteleyn, C., 2015; Dumitriu, A., 2022). Însă, pe animalul viu, doar metodele imagistice sunt capabile să aducă date exacte morfo-funcționale privind gravitatea patologică, complexitatea și vechimea acesteia (Dascălu, R., 2009; Rocha, B.D., 2014; Vulpe, V., 2014; Moorman, L., 2019; Butler, J.R., 2017; Vandekerckhove, L.M.J., 2023; Carneiro, R.K., 2023, 2024). Totodată, metodele imagistice pot asigura monitorizarea pacientului în cazul afecțiunilor evolutive sau investigarea post-operatorie.

În literatura de specialitate se menționează că configurația și funcționalitatea articulației șoldului la câine poate fi afectată de la cele mai fragede vârste, chiar din perioada intrauterină, în cazul luxației congenitale de șold (Dzhamalbekova, E., 2019), care este o afecțiune cu evoluție severă, ireparabilă, cu mare impact asupra calității vieții lui, cât și a posesorilor acestui animal.

Datorită formei suprafețelor articulare de tip sferoidal, cele mai mici modificări morfologice pot determina ample modificări ale presiunilor ce acționează la acest nivel, și, în timp, compromit destul de serios funcționalitatea respectivei articulații la câine. Concomitent, orice modificare morfologică remanentă, chiar și după tratamentul chirurgical al luxației de șold, poate avea implicații importante în perioada adultă, care poate aduce și până la boli degenerative (Barr, A.R., 1987; Madsen, J.S., 1991; Lust, G., 1997; Todhunter, R.J., 2003; Bijlsma, J.W., 2011; Bododea, R., 2018; Dumitriu, A., 2020, 2021).

Oportunitatea unui studiu anatomo-clinic complex, cu referire la variabilitatea aspectelor morfometrice, de dezvoltare a surselor de vascularizare și inervație, de formare și distribuție a patului vascular și a rețelei nervoase în structurile articulației coxo-femorale și a organelor adiacente, este dictată în mare măsură de necesitățile tehnologice de creștere și selecție a raselor de câini libere de sindromul displaziei de șold, de poziționarea corectă a animalelor pentru obținerea imaginilor renthgenografice cât mai demonstrative, realizarea intervențiilor chirurgicale (Coopman, F., 2008; Fischer, A., 2010; Oberbauer, A., 2017; Comhaire, F.H., 2011; Haney, P., 2020; Estalote, J.V., 2021; Dumitriu, A., 2023, 2024).

Investigațiile privind variantele de distribuție a arterelor, venelor și nervilor au trecut prin trei mari etape: anatomia descriptivă și comparativă, în care acestea au fost evidențiate prin disecții pe cadavre; anatomo-imagistică, când variantele arhitecturale ale vaselor depistate pe cadavre disecate au fost comparate cu cele identificate prin metode imagistice, și etapa de disecție a formațiunilor nervoase musculare, periarticulare și intraarticulare ce vin să ofere claritate la întregul aspect variațional neuro-vascular.

O atenție accentuată se acordă variabilităților individuale de vârstă, rasă ale componentelor articulare și para-articulare, ale surselor de vascularizare și inervație, ale modului de formare și distribuție a patului vascular și a rețelei nervoase în regiunea coxo-femurală (Madsen, J., 1991; Todhunter, R., 1997; Yancopoulos, G.D., 1998; Gale & Yancopoulos, 1999; Gasse, H., 1999; Popovici, I., 2000; Damian, A., 2001; Predoi, G., 2001; Ribatti, D., 2002; Kinzel, S., 2002; Rademacher, N., 2005, Schmaedecke, A., 2008; Rocha, L., 2013; Spătaru, C., 2013; БУНОВ В.С., 2014; Avedillo, L., 2016; Hassan, E., 2016; Gudea, Al., 2018; Spătaru M.C., 2022).

Depistarea, tratamentul și profilaxia displaziei de șold reprezintă una din problemele complexe și actuale ale crescătorilor de câini de rasă și ale medicilor veterinari. Domeniile respective de activitate înaintază cerințe specifice față de științele biologice ce țin de aspectele selecției, întreținerii, creșterii și deservirii medical-veterinare a raselor de câini predispuse la apariția displaziilor articulației coxo-femorale. În acest aspect, cercetarea stării morfo-funcționale a articulației și a formațiunilor adiacente ar permite implementarea rezultatelor științifice în rezolvarea problemelor de depistare precoce, de corecție, tratament și profilaxie a displaziei de șold la câinii de rasă.

Descrierea situației și identificarea problemei în domeniul de cercetare

Aspectele anatomo-clinice și variaționale ale articulației coxo-femorale la câine, sursele de vascularizare și inervație, arhitectonica patului vascular și a rețelei nervoase au fost studiate prin metode de disecție anatomică clasică, injectări de vase și analize ale traiectelor vasculare, prin confecționarea preparatelor obținute prin metode corozive ale țesuturilor adiacente (Воробьев,

B.P., 1958; Rivera, LA., 1979; McEvoy, F., 1994; Gasse, H., 1999; Kürtül, I., 2003; Борзяк, Э.И., 2010; Balastegui, M., 2014; Bunov, V., 2014; Clump, W.T.N., 2015; Avedillo, L., 2015; Silveira, E., 2018; БЫЛИНСКАЯ, Д.С., 2019; Бартенева, Ю.Ю., 2019, Dumitriu, A., 2023, 2024).

Displazia articulațiilor coxo-femorale este privită ca o maladie, condiționată de anomalii genetice, factori ai mediului, lumbalizarea și sacralizarea coloanei vertebrale, toate fiind considerate “devieri de formă” în articulația șoldului, incluzând aici mărirea unghiului colo-diafizar, anterotorsiunea segmentului proximal al șoldului, acoperirea parțială a capului femural de către cavitatea cotiloidă, și care se manifestă prin disturbarea mobilității în articulația coxo-femurală cu modificări ale cavității acetabulare și ale capului femural (Самошкин, И.Б. и др., 2002; МИТИН, В.Н. и др., 2004; ЯГНИКОВ, С.А., 2004, 2005; Dumitriu, A., 2024).

La câinii cu displazie de șold este foarte dificil de a prognoza funcționalitatea membrelor pelvine, deoarece depinde de mulți factori, iar rezultatele tratamentului conservator sunt discutabile.

Lucrarea de față reprezintă o tentativă de a completa studiile realizate până în prezent și a extinde investigațiile științifice, cu scopul de a facilita pentru morfologi, biologi, medici veterinari și crescători de câini de performanță depistarea precoce a displaziei de șold la câini.

Ipoteza de cercetare se axează pe studierea indicilor morfometrici ai elementelor aparatului de susținere și mișcare din regiunea coxo-femurală la câine, ai surselor de vascularizare și inervație, ai formării și distribuției patului vascular arterial și a rețelei nervoase în mușchii regionali și capsula articulară coxo-femurală; poziționarea corectă a câinilor pentru obținerea imaginilor roentgenografice în vederea diagnosticului displaziei coxo-femorale la câine.

Scopul lucrării

Studierea aspectelor anatomo-clinice ale formațiunilor aparatului de susținere și mișcare din regiunea coxo-femurală, determinarea particularităților de vascularizare și inervație, a formării și distribuției patului vascular și a rețelei nervoase în mușchii regionali și capsula articulară coxo-femurală la câine în normă și cu suspiciune de sindromul displaziei de șold.

Pentru atingerea scopului propus au fost preconizate următoarele **obiective**:

1. Stabilirea indicilor morfometrici de creștere și stabilizare a elementelor aparatului de susținere și mișcare la câine.
2. Studiul variațiilor anatomo-topografice de origine a arterelor, formare și distribuție a patului vascular prin metode macroscopice.
3. Evidențierea originii, traiectului, terminațiilor și interrelațiilor rețelei și fibrelor nervoase paraarticulare.

4. Precizarea metodei de poziționare corectă a câinilor pentru obținerea imaginilor roentgenografice, în vederea stabilirii valorilor unghiului Norberg, criteriu necesar în diagnosticul displaziei coxo-femorale la câine.

Metodologia cercetării științifice

Investigația a fost realizată în laboratorul de Morfologie și Morfopatologie al Departamentului Siguranța Alimentelor și Sănătate Publică din cadrul Facultății Medicină Veterinară, Universitatea Tehnică a Moldovei, în colaborare cu diferite clinici veterinare și organizații din orașul Chișinău și or. Brăila, România. Cercetarea a fost desfășurată în conformitate cu cerințele normative ale ANACEC și respectarea Legislației internaționale privind protecția animalelor și a altor prevederi legale naționale.

În calitate de material de cercetare au servit cadavre de câini, preluate din clinicile veterinare și organizații ce dețin crescătorii de câini. În dependență de obiectivele trasate, disecția anatomică s-a realizat pe material proaspăt sau formolizat.

Pentru disecții s-au utilizat animale de rasă și metiși, de sex și vârste diferite. Vârsta animalelor a fost stabilită în baza Registrelor de evidență internă și fișelor de examinare din clinicile veterinare, prealabil asigurându-ne că nu prezintă pericol biologic (zoonoze precum rabia, leptospiroza, listerioza etc.), fapt confirmat prin consultări cu medicii de gardă.

Cercetării morfometrice au fost supuse grupele de mușchi ce acționează asupra articulației coxo-femorale la câine.

Sursele de vascularizare și arhitectonica patului vascular au fost evidențiate prin metoda macromicroscopică de disecție anatomică fină după Vorobiov V. P. (Воробьев, В.П., 1958). S-a recurs la injectarea vaselor sangvine cu polimer, care mai apoi au fost supuse coroziei, fotografiate și realizate desene schematice. De asemenea, s-a recurs la injectarea vaselor cu substanțe contrastante pentru obținerea imaginilor roentgen.

Depistarea surselor de inervație și distribuția nervilor s-a realizat prin metoda de disecție anatomică fină a nervilor periferici după Vorobiov V. P. (1958).

S-au examinat imagini radiologice a regiunii bazinului pentru diagnosticul displaziei de șold și pentru a calcula valorile unghiului Norberg.

Evaluările morfometrice ale grupelor de mușchi ce acționează asupra articulației șoldului au fost efectuat după Ghidul „Morfometrie Medicală” (Автандилов, Г.Г., 1990). Prelucrarea statistică s-a realizat prin metoda selectării reductive – Student’s t – Test, metodă statistică utilizată în testarea ipotezelor pentru compararea indicilor între grupuri.

Noutatea și originalitatea științifică.

În premieră s-a efectuat un studiu morfometric al complexului musculo-ligamentar al articulației coxo-femorale la câine, prin care s-au stabilit sursele de inervație și distribuție ale nervilor, pentru a determina contribuția lor în inervația musculaturii adiacente articulației coxo-femorale.

Pentru prima dată în evidențierea surselor de vascularizare para- și intraorganică au fost utilizate metode de disecție anatomică fină după Vorobiov, V.P. (1958), confirmate și prin injectarea vaselor sangvine cu mase solidificabile, supuse ulterior coroziei, precum și substanțelor contrastante, pentru obținerea imaginilor roentgen. Grație metodelor utilizate, au fost stabilite trei variante de ramificări ale vaselor arteriale ce irigă formațiunile anatomice ale regiunii șoldului la câine.

S-a realizat un studiu macro- și microscopic anatomo-topografic al formațiunilor anatomice ale regiunilor: gluteală, coxo-femurală și femurală (oase, articulații, mușchi, vase sangvine, nervi). S-a elucidat diagnosticul precoce al displaziei de șold prin cercetări morfometrice, comparative și roentgenologie cu stabilirea valorilor unghiului Norberg.

Rezultatele științifice principale înaintate spre susținere

1. Evaluarea comparativă a conformației și biomecanicii musculaturii regionale ce acționează asupra articulației coxo-femorale.
2. Caracteristica morfologică a surselor de vascularizare extraorganică și a arhitectonicii intraorganice a patului vascular în formațiunile anatomice adiacente articulației șoldului.
3. Constatarea variantelor de distribuție a arterelor și a ramurilor acestora conform criteriilor: origine, traiect, număr, mod de ramificare și determinarea frecvenței variaționale a fiecărei artere în parte.
4. Caracteristica surselor de inervație extraorganică și a elementelor rețelei nervoase peri- și intraorganice în formațiunile anatomice coxo-femorale regionale.
5. Analiza imaginilor radiologice ale formațiunilor osoase articulare din regiunea bazinului pentru diagnosticul displaziei de șold, reieșind din calcularea valorilor unghiului Norberg.

Semnificația teoretică și valoarea aplicativă a cercetării

Prin metode specifice de cercetare au fost obținute rezultate noi privind modul de examinare a câinilor suspecți ce suferă de displazie coxo-femurală; prin metode de injectare, corozie a țesuturilor și roentgenografiei vaselor s-au stabilit sursele de vascularizare și arhitectonica patului vascular din regiunea coxo-femurală și prezența diferitor variații de distribuție a vaselor sangvine; a fost stabilită atât topografia surselor de inervație, cât și distribuția magistralelor nervoase cu interpretarea morfologică și variațională a surselor de inervație și a modului de distribuție a nervilor în formațiunile anatomice regionale. Au fost descrise aspectele și

modalitățile de biodinamică a musculaturii ce acționează asupra articulației coxo-femorale. Prin cercetări roentgenologice au fost calculate valorile unghiului Norberg la diferite rase de câini.

Rezultatele obținute permit elucidarea caracterului de dezvoltare și stabilizare a componentelor osoase și cartilagineose ale articulației coxo-femorale în creșterea câinilor de rasă. Este recomandat examenul radiografic al regiunii șoldului pentru depistarea timpurie a displaziei de șold. Cunoașterea surselor de vascularizare arterială, a surselor de inervație și distribuție magistrală a nervilor servește ca suport de orientare în realizarea intervențiilor chirurgicale în această regiune. Se recomandă de a utiliza pentru reproducere numai câini de rasă, liberi de displazia articulației coxo-femorale, în conformitate cu protocolul Federației Chinologice Internaționale (FCI, 2024) privind clasificarea gradelor de displazie (A, B, C, D, E). Câinii, care prezintă displazie cu grade C, D și E, nu trebuie utilizați în reproducere, ca linii parentale.

Aprobarea rezultatelor științifice

Rezultatele cercetării au fost prezentate și discutate la următoarele forumuri științifice: Conferința Științifică Internațională „Probleme actuale ale morfologiei”, dedicată celor 75 de ani de la fondarea Universității de Stat de Medicină și Farmacie *Nicolae Testemițanu*, Chișinău (2020); Cea de-a 74-a Conferință Științifică a Studenților, Masteranzilor și Doctoranzilor, CE UASM, Chișinău (2021); Conferința internațională științifico-practică «Біобезпека, захист та благополуччя тварин», or. Kiev, Ucraina (2021); Conferința a X-a Internațională a Zoologilor „Valorificarea rațională și protecția lumii animale în contextul schimbărilor climatice” consacrată aniversării a 75-a de la crearea primelor subdiviziuni de cercetare și a 60-a de la fondarea Institutului de Zoologie, Chișinău, Republica Moldova (2021); Conferința a II-a Internațională științifico-practică „Актуальні аспекти розвитку науки і освіти”, Odessa, Ucraina (2022); The 4th International Scientific Conference „Current epidemical Challenges in one Health approach”, Ternopol, Ucraina (2023); The 13th CASEE Conference „Smart Life Sciences and Technology for Sustainable Development” at Technical University of Moldova, Chișinău (2023); International Scientific and Practical Conference „Biosafety, protection and animal welfare”, Kiev, Ucraina (2023); XV International Scientific Conference „Biomorphology today” dedicated to the 100th anniversary of the founding of the Kyiv Scientific School Of Comparative Morphologists and the 35th anniversary of the establishment of the Museum Of Anatomy. Kiev, Ucraina, 2024.

Publicații la tema tezei

Rezultatele studiului au fost publicate în 11 lucrări științifice dintre care: un articol în revistă din Registrul Național al Revistelor de profil *categoria B*, un articol în revistă de profil peste hotare „Ветеринарна Біотехнологія”, *categoria B*, Ucraina, articole în culegeri internaționale – 6, comunicate de teze internaționale – 2 și un comunicat de teză național.

Sumarul compartimentelor tezei

Structura tezei include 172 de pagini și cuprinde adnotările, listele tabelelor, figurilor, anexelor și abrevierilor, introducere, 4 capitole, concluzii generale și recomandări, bibliografie care include 237 de referințe, declarația privind asumarea răspunderii și CV-ul autorului. Teza este ilustrată cu 21 tabele, 36 figuri și 8 anexe, 125 pagini text de bază. Rezultatele investigației sunt expuse în 11 lucrări științifice.

În **Introducere** sunt argumentate și reflectate pe scurt actualitatea și importanța temei investigate, scopul și obiectivele lucrării, noutatea științifică a cercetărilor efectuate, ipoteza și metodologia cercetării științifice, importanța teoretică și valoarea aplicativă a tezei, implementarea și aprobarea rezultatelor obținute.

În **Capitolul 1** din lucrarea dată, intitulat **„Analiza cercetărilor privind aspectele anatomo-topografice ale regiunii coxo-femorale în normă și în cazuri de displazie”**, se prezintă o sinteză detaliată a publicațiilor științifice, referitoare la particularitățile anatomo-topografice ale articulației șoldului, caracteristica indicilor morfometrici, conformația și biomecanica musculaturii ce acționează asupra articulației coxo-femorale, vascularizarea extra organică, peri- și intraorganică a musculaturii regionale, sursele de inervație și rețeaua nervoasă ale formațiunilor anatomice pariarticulare. În baza sintezei lucrărilor științifice din domeniul de referință a fost stabilită o varietate a variabilității anatomo-topografice individuale privind indicii morfometrici, sursele de vascularizare și inervație și rolul acestora în asigurarea funcționalității normale a articulației coxo-femorale. Au fost analizate și sistematizate publicații ce țin de displazia de șold canină, care se reflectă printr-o malformație a articulației coxo-femorale, incidența acestei maladii, cât și factorii ce o provoacă. A fost stabilită importanța examenului radiologic al regiunii pelviene în diagnosticarea displaziei de șold, în vederea determinării valorilor unghiului Norberg ca indicator al predispoziției la această afecțiune.

În **Capitolul 2** din teză **„Material și metode de cercetare”** sunt prezentate laboratoarele și instituțiile în cadrul cărora au fost efectuate investigațiile și obiectul supus cercetării. Aici este descris design-ul general al cercetărilor grație utilizării diverselor tehnici de explorare morfologică clasică și contemporane, uzuale și speciale, care au permis realizarea studiului la nivel macro-microscopic. În acest capitol este expusă metoda de culegere, analiză și prezentare a datelor experimentale .

Capitolul 3, intitulat **„Particularitățile anatomo-topografice ale componentelor regiunii coxo-femorale”**, conține date ce reflectă particularitățile indicilor morfometrici de creștere și stabilizare a elementelor aparatului de susținere și mișcare din regiunea coxo-femurală la câine; sursele de irigare și arhitectonica patului vascular; sursele de inervație și distribuția

nervilor în regiunea coxo-femurală. Noțiunile anatomice sunt aduse în conformitate cu NAV (2017). Prin aceste cercetări s-a reușit urmărirea proceselor de dezvoltare, creștere și funcționalitate a formațiunilor anatomice articulare și periarticulare coxo-femorale.

În **Capitolul 4** sunt incluse rezultatele studiului „**Cercetări privind examenul radiologic pentru diagnosticul precoce al displaziei articulației coxo-femorale**”. Aici sunt descrise cazurile de depistare a dereglărilor legate de patologia articulației șoldului, succint sunt elucidate simptomele afectării articulației coxo-femorale și descrierea rezultatelor examenelor radiologice a regiunii bazinului pentru diagnosticul displaziei de șold și observațiile privind valorile unghiului Norberg.

Compartimentul „**Concluzii generale și recomandări**” din lucrare elucidează principalele rezultate științifice obținute în cadrul investigației, ce țin de indicii morfometrice, sursele de vascularizare și inervație, de formare și distribuție a patului vascular și a rețelei nervoase, rezultatele examenelor radiologice privind valorile unghiului Norberg.

1. ANALIZA CERCETĂRILOR PRIVIND ASPECTELE ANATOMO-TOPOGRAFICE ALE REGIUNII COXO-FEMURALE ÎN NORMĂ ȘI ÎN CAZURI DE DISPLAZIE

Articulația coxo-femurală reprezintă o structură organo-specifică importantă a membrului pelvin ce are o condiție determinantă în ortostatism, atât static, cât și dinamic în timpul mersului (Cheng, J.C.Y. și col., 1994; Connolly, P., 2007; Hartmann, C.I., 2001; Bododea, R., 2018). În viața cotidiană, activitățile, cum ar fi poziția așezat, ridicarea în picioare, mersul, săriturile, necesită un efort major la nivelul articulației șoldului. Elucidarea principalelor legături ale biomecanicii articulației respective prezintă una din sarcinile fundamentale ale morfologiei clinice, deoarece se constată o creștere a incidenței patologiilor acestei diartroze, având ca origine factori traumatici sau genetici. Rămân actuale cercetările consacrate particularităților structurale de specie, în special la câine, iar absența unor definiții clare în descifrarea condițiilor prealabile morfobiomecanice privind patologiile articulare este rezultatul investigațiilor insuficiente ce țin de statutul morfo-funcțional al articulației în normă și patologie.

Comparativ cu celelalte articulații mari ale membrului pelvin (articulația genunchiului, articulația tarsiană etc.), articulația șoldului este acoperită și protejată de țesuturi moi. Datorită brațului mare și a eventualelor forțe solicitante, pentru suprafeța de sprijin redusă, articulația șoldului prezintă numeroase particularități de patologie traumatică și ortopedică, în strânsă legătură cu caracterele sale morfologice. Fiind intens solicitată în statică și locomoție (Краснов, B.B., 2012, Bododea, R., 2018), fapt ce grăbește uzura elementelor sale, devine frecvent subiectul investigațiilor medicale, radio-imagistice, artroscopice (Albina, I., 2004; Bododea, R., 2018) și deseori chiar și ale intervențiilor chirurgicale.

1.1. Cercetări anatomo-topografice ale articulației coxo-femorale

Membrul pelvin al câinelui (*Canis familiaris*) este constituit din 39 de oase, care sunt legate de coloana vertebrală prin intermediul *cingulum membri pelvini*, ce cuprinde oasele: *os ilium* - dorsal, *os ischii* și *os pubis* - ventral, acestea, fiind sudate între ele, formează o piesă unică numită *os coxae*. Cele două coxale se unesc la rândul lor printr-o articulație simfizară pe linia ventro-mediană, dând naștere la un singur os denumit „bazin” sau „pelvis” (*os pelvis*), iar dorsal cu *os sacrum* (Sisson, S., 1953; Barone, R., 1966; Miller, M., 1979; Coțofan, V. și col., 1999; Evans, H. de Lahunta, A., 2010; Dumitriu, A., 2021; Spătaru, M.C., 2022).

Cavitatea acetabulară sau cotiloidă (*acetabulum*) este plasată aproximativ în centrul coxalului și rezultă din unirea celor trei oase care oferă fiecare câte o suprafață articulară de formă semilunară. Aceasta primește capul femurului în formarea articulației șoldului. Micul os

acetabular, care participă la formarea acetabulului, este incorporat de ilium, ischium și pubis atunci când acestea fuzionează (în jurul lunii a treia) (Evans, H. de Lahunta, A., 2010).

Segmentele membrului pelvin sunt unite între ele prin unghiuri articulare, stilopodiul fiind reprezentat de *os femoris* ce formează baza anatomică osoasă a regiunii coapsei cu bogate mase musculare în care sistemul de pârghii este utilizat în cel mai înalt grad (Barone R., 2000; Evans, H., de Lahunta, A., 2010).

Articulația șoldului canin prezintă o structură remarcabilă, asemănătoare cu cea a omului. (Garrido, S.P., 2018). Anatomico-topografic, regiunea coxo-femurală include o bază osoasă, suprafețe articulare cu structuri ligamentare și mijloace de unire intra-articulare, precum și extra-articulare reprezentate de masa musculară (Dumitriu, A., 2021). Numărul redus al ligamentelor articulare determină suplețea și o deosebită mobilitate în mișcările câinelui.

Articulația coxofemurală canină (*articulatio coxae*) este o articulație de tip diartroză, sinovială, sferoidală tipică (Sisson S., 1953; Barone, R., 1966; Miller, M., 1964, 1979; Coțofan V. et al., 1999; Evans, H.; Evans, H. de Lahunta, A., 2000, 2010; Dumitriu, A., 2021). Suprafețele articulare ale șoldului sunt formate de *caput ossis femoris* ce prezintă o fosetă ligamentară *fovea capitis*, acetabulum cu suprafața articulară și fosa acetabulară (*fossa acetabuli*); sprânceana cavității acetabulare cu un burelet fibrocartilagos acetabular (*labrum acetabulare*), care mărește suprafața de contact și care sare peste incizura acetabulară formând *ligamentum transversum acetabuli* (NAV, 2017; Constantinescu, G., 2018).

Drept mijloace de legătură a structurilor intra-articulare sunt ligamentele pericapsulare (descrise de foarte puțini autori): *ligamentum iliofemorale* cu fixare pe partea cranială a capsulei articulare; *ligamentum ischiofemorale* cu fixare pe partea caudală a capsulei articulare și *ligamentum pubofemorale* cu fixare pe partea ventrală a capsulei articulare; care sunt niște structuri tisulare moi, ce derivă din capsula articulară sub formă de mănunchiuri de fibre cu rol în conexiunea dintre suprafețele osoase (Акаевский А.И., 1984; Schaller, O., 1992; NAV, 2017; Constantinescu, G., 2018).

Din punct de vedere clinic articulația șoldului canin cu toate structurile adiacente are o importanță majoră, deoarece displazia coxo-femurală este o tulburare ortopedică frecventă la câine (Ginja, M. et al., 2010). Drept urmare, toate manualele anatomice convenționale consultate descriu anatomia articulației șoldului.

Cu toate acestea, ligamentul capului femural, desemnat în nomenclatura oficială ca *Ligamentum capitis ossis femoris* (Asociația Mondială a Anatomicienilor Veterinari, NAV, 2017), este descris echivoc și reflectă cunoștințe generale. Acest ligament este situat în interiorul capsulei articulare, care este foarte puternică, reprezentat de un manșon conoid cu baza mare de inserție pe

coxal și baza mică pe femur și conectează *fossa acetabuli* cu *fovea capitis ossis femoris* (Sisson S., 1953; Ellenberg, W., 1974; Sisson, S., 1975; Anderson, W. și Anderson, B., 1994; Salomon, F.V., 2005; Done, S.H. et al., 2009; Liebich, H.G. și col., 2009; Dyce, K.M. et al., 2010). Acest ligament joacă un rol important, îndeosebi pe parcursul perioadei de creștere, în calitate de „punte” pentru vasele sangvine, iar mai târziu nu doar cu rol de susținere, ci și de frânare în procesul de mișcare (Henschel, H., 1983; Акаевский А.И., 1984). Ligamentul este destul de elastic și se poate alungi cu un potențial de rupere (Salomon, F.V., 2005; Dyce, K.M. et al., 2010).

Autori ca Nickel, R.A. et al. (1986) și Liebich, H.G. et al. (2009, 2004) descriu mai detaliat traiectul ligamentului capului femural, care provine din fosa acetabulară și continuă prin creasta acetabulară (*incisura acetabuli*), inserându-se în fovea capului femural (Nickel, R.A., 1986; Liebich, H.G., 2004).

Evans, H. și de Lahunta, A. (1996) afirmă că ramurile *Ligamentum capitis ossis femoris* se amestecă cu *ligamentum transversum acetabuli*, rezultând o atașare largă, în formă de evantai, la acetabul, și Adams, D.R. (2004) de asemenea descrie o astfel de formațiune în formă de evantai ce aderă la acetabul.

Barone, R. (2000) menționează un ”ligament accesoriu”, ce este orientat spre creasta acetabulară la bordura cranială spre ligamentul transvers.

În premieră, au fost făcute ilustrații exclusive de autorii Budras, K.D. și Reese, S. (2002) care demonstau prezența unui ligament accesoriu ce se ramifică de la ligamentul capului femural și se orientează în direcția caudală pentru a atașa la pelvis în afara cavității articulare (Budras, K.D. și Reese, S., 2002).

Casteleyn, C. și colaboratorii (2015) susțin afirmațiile autorilor susnumiți. Au efectuat studii, cu analiză morfometrică, pe un număr de 41 cadavre canine, respectiv 82 articulații coxo-femorale, și au observat că ligamentul capului femural nu este unica structură care se atașează doar de fosa acetabulară, așa cum este în general acceptat, ci aderă, de asemenea, la ligamentul acetabular transvers și este completat de un „ligament accesoriu puternic” care se îndreaptă în direcția caudală pentru a se atașa de creasta acetabulară și care se extinde pe suprafața cranio-ventrală a corpului ischiului (Casteleyn, C. et al., 2015).

Investigații morfometrice similare, cu determinarea volumului ligamentului capului femurului la diferite rase de câini, au fost efectuate și de autorii: Lust, G. et al. (1980); Lust, G. și Summers, B.A. (1981); Burton-Wurster, N. et al., (1999) și Mande, J.D. et al. (2003).

Ligamentul capului femural este într-adevăr o structură complexă, cu conținut de țesut adipos și vase sangvine, date demonstrate și de autorii Canillas, F. et al. (2011), cu cele mai

notabile modificări în inserții la diferite specii de animale și cu un număr variabil de fascicule asociate cu mișcarea rotativă a șoldului (Canillas, F., 2011).

Schoenecker, P.L. și colaboratorii (1984) și mai târziu Holsworth, I.G. et al. (2005) demonstrează, în cazuri experimentale de displazie de șold la câinii în creștere, că alungirea și îngroșarea ligamentului capului femural duce la hipertrofie (Schoenecker, P.L., 1984), cu posibilă ruptură parțială sau completă (Holsworth, I.G., 2009).

Din această scurtă revizuire a literaturii am constatat mai multe descrieri eronate ale componentelor ligamentare, ce provoacă contradicții și ambiguitate. Datele neclare joacă un rol primordial ce împiedică elucidarea etiopatogenezei patologiilor articulației coxo-femorale la câini iar cunoașterea anatomică detaliată a ligamentelor asociate articulației șoldului este importantă atunci când este studiată funcționalitatea articulației coxo-femorale.

Regiunea membrului pelvin, conform cercetătorilor Dries, B. et al. (2021), este formată din 25 mușchi, iar șoldul muscular la rândul său, din 18 mușchi de bază, aceste structuri fiind confirmate de o multitudine de autori, (Sisson, S., 1953, Henschel, H., 1983, Barone, R., 1966; Evans, H., de Lahunta, A., 2000, 2010). Mușchii ce traversează articulația coxo-femurală, sunt reprezentate de mase musculare lungi, voluminoase și puternice (Coțofan, V. et al., 1999; Usherwood, J. R., 2005; Spătaru, M.C., 2022), adaptate cabrării, propulsiei și deplasării rapide (Haxton, H., 1947; Nickel, R.A. et al. 1986; Williams, S.B., 2008).

Autori precum Coțofan, V. și colaboratorii (1999) descriu 26 de mușchi ce acționează asupra articulației coxo-femorale, iar Shahar, R. și Milgram, J. (2001) demonstrează inserțiile și acțiunea a 29-ă de mușchi asupra mișcărilor membrului pelvin, dintre care 26 de mușchi formează nemijlocit coapsa cu acțiune directă asupra articulației coxo-femorale, iar autorii Shipov, A. și aliații (2022) au identificat 24 de mușchi implicați nemijlocit în mișcările articulației subscrise. Probabil această sistematizare și grupare, relativ diferită, a mușchilor regiunii coxo-femorale, descrisă de diferiți autori, dau rezultate numerice diferite.

Masele musculare ale membrului pelvin la câine, ca și la celelalte specii de animale, sunt grupate după regiuni și sistematizate în: mușchii bazinului, mușchii coapsei, mușchii gambei și mușchii autopodiului. La rândul său, mușchii sunt înveliți de fascii foarte puternice: superficială și profundă, sistematizate de asemenea în funcție de regiune. Aceste formațiuni anatomice au rol contentiv, cu inserție pe proeminențele osoase.

Musculatura bazinului reprezintă o masă musculară extrem de puternică, cu origine pe osul coxal și inserții pe osul femural, la nivelul extremității proximale. De asemenea acești mușchi depășesc limitele propriu zise ale bazinului și se inseră pe aria trunchiului. Pot fi grupați în două grupe mari ca mușchi gluteali (numiți și m. fesieri), ce reprezintă baza anatomică a crupei cu

inserții pe paleta iliacă, și mușchii profunzi ai bazinului situați adiacent articulației coxo-femorale, cu inserții pe porțiunea ischio-pubiană (Barone, R., 1966).

Mușchii gluteali sunt reprezentați de o masă musculară voluminoasă, dispusă în straturi succesive: *m. gluteus superficialis*, *m. gluteus medius*, *m. piriformis*, *m. gluteus accessorius* și *m. gluteus profundus* (Barone, R., 1966; Coțofan, V. și col., 1999; Spătaru, M.C., 2009).

Mușchii profunzi ai bazinului sunt reprezentați de mușchi completamente camuflați de formațiunile adiacente osoase și musculare la nivelul articulației coxo-femorale. Aceștia reprezintă: *m. obturatorius internus - pars intrapelvina m. obturatorii externi* (NAV, 2017), *m. obturatorii externi*, *mm. gemelli*, *m. quadratus femoris* și unul din cei mai mici mușchi - *m. articularis coxae*.

Mușchii coapsei sunt acei mușchi grupați în jurul osului femural și sunt caracterizați prin mase musculare puternice, lungi ce sunt acoperite spre exterior de două fascii - *fascia lata* și *fascia femoralis* (NAV, 2017).

Majoritatea acestora prezintă acțiuni asupra articulațiilor șoldului și genunchiului, dar unii având acțiune și asupra articulațiilor distale ca cea a jaretului. În dependență de poziționare, mușchii coapsei se divid în trei grupe mari: mușchi craniali, caudo - laterali și respectiv mediali ai coapsei.

Mușchii regiunii coxo-femorale, fiind grupați în straturi și sistematizați în mușchi ai bazinului și ai coapsei, asigură atât mobilitatea privită triplanar, cât și stabilitatea articulației (Coțofan, V. et al., 1999; Слесаренко, Н.А., 2003).

Analiza musculară este necesar de a fi făcută în funcție de orientarea spațială în raport cu axele de rotație de la nivelul șoldului articular canin și locurile de inserție fixe și mobile ale acestora.

Geometria regiunii șoldului canin este reprezentată de trei axe, oferind posibilitatea mișcării în toate direcțiile. Biodinamica musculaturii este strict dependentă de orientarea axială, ce este foarte importantă în statică și locomoție (Biewener, A.A., 1990), având o influență mai mare asupra dinamicii locomotoare decât membrele toracice (Deban, S.M., 2012; Martín - Serra, A., 2014; Walter, R.M., 2009), iar echilibrul fiind menținut de antagonismul între mușchii abductori și adductori.

Articulația coxo-femurală produce mișcări de flexie - extensie, abducție - adducție, circumducție și rotație internă - rotație externă. Amplitudinea mișcării articulației în flexie este de 100° - 110° , iar în extensie 130° - 135° , unghiul abducției este de aproximativ 50° - 60° , iar unghiul de adducție este puțin mai mic, rotația în jurul axului diafizar al femurului, din interior spre exterior atinge 100° (Frewein, J., 1994, Hamish, R., 2000).

1.2. Arhitectura patului vascular al capsulei articulare

Sistemul vascular este un sistem de organe neuniform și foarte complex (Yancopoulos, G.D., 1998; Gale & Yancopoulos, G.D., 1999; Ribatti, D., 2002), ce joacă un rol important în procesele de osteogeneză și regenerare (Акаевский, А.И., 1968; Damian, A., 2001; Шевцов, В.И., 2007).

Leziunile, inclusiv și cele vasculare locale, provocate de diferite traumatisme pot duce la consecințe grave, atât regionale, cât și de ordin general, punând în pericol viața pacientului patruped. În cazul traumatismelor vasculare, medicul veterinar chirurg se bazează pe cunoștințele anatomo-topografice și protocoale clar determinate, pentru că are ca scop nu doar hemostaza, dar și repararea vasculară cu refacerea continuității axului vascular și fluxului sangvin.

Ca și în cazul ființelor umane, modificările aportului de sânge al articulației coxo-femorale a câinilor pot fi asociate cu patogeneza displaziei de șold, fie ca o cauză, fie ca urmare a altor procese patologice (Madsen, J., 1991; Todhunte, R., 1997; Rademacher, N., 2005; Бунов, В.С., 2014).

La carnivore, asemănător ca la rumegătoare și porcine, terminalele aortei abdominale se bifurcă la nivelul articulației lombo-sacrale în 5 ramuri: *a. sacralis mediana*, *a. iliaca externa* dreaptă, stângă și *a. iliaca interna* dreaptă și stângă (Gudea, A., 2018; Culp, W., 2015). Terminația aortei la câini se află la nivelul vertebrei L7 (Miller, M. et al., 1979).

În literatura de specialitate, locurile de ramificație ale aortei abdominale în terminale diferă: după unii autori *a. iliaca externa* apare de obicei în fața arterei iliace interne, are originile la nivelul vertebrelor L5-L6 (Coțofan, V. et al., 2000; Бартенева, Ю.Ю., 2014; Gudea A., 2018; Silveira, E.E., 2018), iar după alții la nivelul vertebrelor L6-L7 (Климов, А.Ф., 1951; Акаевский А.И., 1968; Ambika, P.S, 1982; Evans, H., de Lahunta, A., 2000, 2010; Culp, W., 2015).

În cercetările autorilor Silveira, E.E. și aliații (2018), este menționat că *artera iliaca externa* se detașează din fața laterală a aortei abdominale la nivelul vertebrelor L5 și L6, cranial originii arterei iliace interne, cu un diametru mai mare, semnificativ, decât diametrul arterei iliace interne (Silveira, E.E., 2018). Arterele iliace interne prezintă o detașare medială în raport cu artera iliaca externă, iar artera sacrală mediană, conform cercetărilor anatomo-topografice, derivă de pe fața dorsală a aortei abdominale și se orientează spre segmentul caudal.

Însă, mulți autorii în studiile lor au remarcat și prezența unui trunchi aortic comun, diferență întâlnită la un număr mai mic de specimene (Silveira, E.E., 2018). Trunchiul unic continuă după arterele iliace externe și emite a. iliacă internă, iar a. sacrală mediană reprezintă continuarea trunchiului, de asemenea cu o detașare dorsală.

Aceste date, de asemenea, au fost confirmate și de alți autori, care denotă că *a. iliaca externa* sunt urmate, caudal, de un „trunchi biiliac” (Spătaru, C., 2013; Spătaru, C.M., 2022)

comun cu o lungime de 2-3 cm (Gudea, A., 2018) ce eliberează în final ramurile bilaterale ale *a. iliaca interna* (Акаевский, А.И., 1968; Barone, R., 1996; Evans, H., de Lahunta, A., 2000, 2010; Spătaru, C., 2013; Balastegui, M.T., 2014; Spătaru, C.M., 2022).

La câini, spre deosebire de alte specii de animale, *a. circumflexa ilium profunda* ia naștere ca o ramificație din *aorta abdominalis*, caudal de *a. mesenterica caudalis* și cranial de *a. iliaca externa*, dar nu din aceasta (Barone, R., 1996; Balastegui, M. T., 2014; Culp, W., 2015; NAV, 2017; Constantinescu, G., 2018).

Conform datelor prezentate de Evans, H., de Lahunta, A. (1993) și confirmate prin arteriografii de Balastegui, M.T. (2014), *artera circumflexa iliaca profunda* prezintă o distribuție asimetrică, cu ramura dreaptă mai craniană față de ramura stângă, însă Culp, William T.N. și col. (2015) descriu contrariul, simetrie bilaterală la ramificație.

Autori ca Culp, W.T.N. și colaboratorii (2015) descriu detaliat în urma angiografiilor, locurile de ramificare ale arterelor iliace externe de aortă, indicând partea cranială a vertebrei L6 la 20% din câinii supuși studiului și de asemenea la nivelul caudal al vertebrei L6 la 80% din câini, iar arterele iliace interne se ramifică de la aortă la nivelul spațiului discului intervertebral L6 – L7 la 20% din câini, cranial de L7 la 40% și caudal de L7 la 40% din numărul animalelor supuse studiului (Culp, W.T.N., 2015).

Singh, A.P. (1982) descrie originile arterei iliace externe la câini, în comparație cu capre, porci și iepuri, care se ramifică din aortă între treimea mijlocie a vertebrei L6 și treimea craniană a vertebrei L7 (Singh, A. P. 1982). De la locul ramificației, artera coboară în sens oblic, ventro-caudal, în partea laterală a orificiului pelvin și ajunge la marginea anterioară a pubisului (Gudea, A., 2018), spre v. iliacă comună și m. psoas minor și aderă la m. iliopsoas. Atunci când *a. iliaca externa* traversează peretele abdominal, devine *artera femoralis* (Evans, H. de Lahunta, A., 2000).

A. profunda femoris este o ramură a arterei iliace externe și apare în interiorul abdomenului în apropiere de lacuna vasculară, având orientare caudală. După un traiect de 3-5 cm, se ramifică în două vase (Gudea A. et al., 2018), care părăsesc suprafața ventrală a arterei femurale profunde în interiorul abdomenului printr-un trunchi scurt pudendo-epigastic, după care se prelungește ca *a. circumflexa femoris medialis* (Rivera, L., 1979; Evans, H. de Lahunta, A., 2000, 2010; Kurtul, L., 2003, Rademacher, N.S., 2005). Se continuă caudal între m. cvadriceps femural și m. pectineu și intră în m. adductor.

A. circumflexa femoris medialis a fost ușor identificată de autorii Rademacher, N. et al. (2005), prin procedeul Doppler la o adâncime de 2-3 cm, fiind curbată paralel la articulația șoldului (Rademacher, N.S., 2005), ventro-medial de acetabulum (Kurtul, L., 2003), medial de femur, între m. pectineu, m. iliac și m. obturatori, formând anastomoze cu a. obturatorie, a. glutee caudală și a.

femurală caudală (Gudea, A., 2018), emițând în apropiere de m. adductor, ramura profundă care coboară distal între m. adductor și m. vast medial, realizând alimentarea acestora.

În literatură sunt descrise variații de ramificare ale *a. circumflexa medialis*. Conform „Nomenclaturii Anatomice Veterinare” ilustrată, aceasta se ramifică în cinci ramuri: *Ramus obturatorius*, *Ramus profundus*, *Ramus ascendens*, *Ramus transversus* și *Ramus acetabularis*, dar traseul acestora nu este descris detaliat (Kaderly, R.E., 1982; Schaller, O., 1992; Kurtul L., 2003; Rademacher, N., 2005; Бартечева, Ю.Ю., 2014; NAV., 2017; Constantinescu, Gh., 2023).

Ramus obturatorius este prima ramură a *artera circumflexa medialis* care este orientată cranio-medial spre gaura obturată, irigând m. obturator intern și extern (Rademacher N., și col., 2005), precum și m. adductori (Kurtul, L., 2003). Eliberează câteva ramificații de calibru mic care se extind lateral spre creasta acetabulară, pentru a ajunge în fosa trochanterică și alimentează partea caudală a capsulei articulare (Kurtul, L., 2003).

Ramus profundus se îndreaptă medial, către trochanterul mic, orientându-se către m. adductori și partea proximală a femurului (Rademacher, N. și col. 2005).

Ramus ascendens au origini variabile. Rademacher N. și col., (2005) le descriu ca fiind „artere duale” cu dividere în *ramus dorsalis*, ce se curbează peste suprafața caudală a capsulei articulare; *ramus ventralis* se orientează spre fosa trochanterică.

Ramus transversus reprezintă continuitatea caudală a arterei. circumflexe mediale, față de celelalte ramuri descrise anterior, asigurând aportul de sânge către mușchii caudali ai coapsei.

Ramus acetabularis este o ramură mică, cu ramificații orientate ventral, ce intră prin creasta acetabulară către fosa respectivă.

Kurtul L. și aliații (2003) descrie ramurile ca „sursă principală” de vascularizare a *ligamentum teres femoris*, ramificațiile arteriale fiind constante pe toată lungimea ligamentului și se termină la nivelul foveei capului femurului. Autorii de asemenea descriu ramuri mici, orientate ventrocaudal, ce perforează capsula articulară, aprovizionând și periostul capului femurului (Kurtul, L., 2003).

Rivera, K. și colaboratorii (1979) descriu ramurile ascendente și acetabulară ca ramuri „ventrală și una dorsală”. Ramura ventrală alimentează m. obturator extern și m. cvadriceps femural, iar ramura dorsală își are cursul în profunzimea m. obturator extern până la mm. gemelli.

Rademacher, N. și col. (2005) descrie variațiile anatomice ale ramurilor: ramura profundă, ramura obturatorie și ramura transversă, similar cu cele descrise de Rivera, L. și colaboratorii (1979) și Kaderly, R.R. și aliații (1982, 1983).

A. femoralis este continuarea arterei iliace externe la nivelul lacunei vasculare (Evans, H., de Lahunta, A., 2000, 2010; Schaller, O., 1992; NAV, 2017; Gudea, A., 2018), este principala

arteră a regiunii coapsei continuată de a. poplitee. Își are cursul prin trigonul femural (Evans, H., de Lahunta, A., 2000, 2010; Gudea, A., 2018) care este delimitat cranial de m. sartorius; lateral de m. vast medial și m. cvadriiceps femural; caudal de m. pectineu și m. adductor.

Artera emite mai multe ramuri, însă 3 din ele irigă regiunea coxo-femurală: *a. circumflexa ilium superficialis*, *a. circumflexa femoris lateralis* cu ramurile *ramus ascendens*, *ramus descendens*, *ramus transversus* și *a. caudalis femoris proximalis*. Ramura descendentă este denumită în continuare *a. femoris cranialis* (NAV, 2017).

A. circumflexa ilium superficialis este o ramură mică, orientată cranial, fiind o ramificație laterală, în imediata apropiere de a. femurală circumflexă laterală. Alimentează ambele părți ale m. sartorius, m. tensor al fasciei late și m. cvadriiceps femural (Evans, H., de Lahunta, A., 2010).

A. circumflexa femoris lateralis este o ramură de calibru mare, care își are traiectul între m. drept femural și m. vast medial. Deși cea mai mare parte din vase se ramifică în m. cvadriiceps femural, acesta de asemenea alimentează și m. tensor al fasciei late, m. gluteu superficial și m. gluteu mijlociu, precum și capsula articulației șoldului (Rivera, L., 1979; Kaderly, R.R., 1982, 1983; Gasse, H., 1999; Kurtul, L., 2003; Coțofan, V. et al., 2000; Damian, A., 2001; Rademacher, R.R., 2005; de Lahunta, A., 2010; Бартенева, Ю., 2014; Gudea, A., 2018; Pascual-Garrido, S., 2018; Былинская, Д.С., 2019).

Ramificațiile *a. circumflexa femoris lateralis* sunt orientate spre regiunile craniolateral, caudolateral și caudomedial ale capsulei articulare, realizând atât alimentația extra capsulară, cât și cea intra capsulară (Gasse, H. și col., 1999).

Gasse, H. și colaboratorii (1999) demonstrează vascularizarea intra murală în stratul fibros al capsulei articulare cu atașament distal pe femur și proximal pe coxal, stratul sinovial având propria sa rețea vasculară (Gasse, H. și col., 1999).

A. iliaca interna, după unii autori, rezultă din terminația aortei la nivelul vertebrelor L5-L6 după Gudea, A. și col. (2018); iar după Culp, W.T.N. și col. (2015) la nivelul vertebrelor L6-L7 (Culp, W.T.N., 2015; Gudea, A., 2018). *A. iliacă internă*, după ramificația din aorta descendentă, trece înapoi pe sub aripa osului sacrum, se înclină pe suprafața pelviană a corpului iliumului și se ramifică în *a. glutea caudalis* și *a. pudenda interna* (Gudea, A., 2018; Evans, H. de Lahunta, A., 2000, 2010).

Modelele anatomice tradiționale susțin că artera iliacă internă emite ramificațiile: a. ombilicală, a. pudendă internă și artera gluteală caudală. Iar artera gluteală caudală, la rândul său, emite ramurile a. iliolombară, a. glutee cranială, a. caudală laterală care este satelit al nervului ischiatic și al arterei perineale dorsale.

A. glutea caudalis este cea mai mare dintre cele două ramuri terminale ale arterei iliace interne. Are originea pe partea ventrocraniană a ligamentului sacrotuberal, opus de articulația sacroiliacă, în această localizare dă naștere la mai multe ramuri spre mușchii coapsei (partea proximală) (Gudea, A. și col., 2018), trece caudal peste marea incizură ischiatică și peste nervul ischiatic, lateral spre m. ischiococcigian, paralel cu a. interna pudendă (Evans, H., de Lahunta, A., 2000, 2010). Artera emite o ramură mare ce alimentează m. gluteal mijlociu și superficial, mușchii rotatori ai șoldului și m. adductor (Kurtul, L., 2003). Aceasta se împarte în mai multe ramuri ce alimentează m. biceps femural, m. semitendinos și m. semimembranos. Își încheie cursul, formând anastomoze cu a. circumflexă femurală laterală, și vascularizează partea dorso-laterală (Kurtul, L., 2003) și caudolaterală (Gasse, H., 1999) a capsulei articulare.

Un vast studiu al diversității variațiilor anatomice ale arterelor iliace interne și ramificațiilor acestora a fost efectuat și descris de autorii Avedillo, L. și aliații (2014, 2015, 2016). În primul studiu, cercetătorii descriu cele mai semnificative variații anatomice ale *a. glutea caudalis*. Acestea sunt prezentate în două segmente diferite, cranial și caudal, care sunt divizate la nivelul marginii caudale a osului sacral (Avedillo, L. et al. 2014, 2015, 2016).

Una din variațiile anatomice ale segmentului cranian implică originea *a. glutea caudalis* care se relocalizează caudal până la nivelul celei de-a treia vertebre sacrale. În aceste cazuri, autorii susțin că *a. iliaca interna* este considerabil mai lungă decât de obicei. Însă lungimea *a. glutea caudalis* și a *artera pudenda interna* este redusă, iar *a. iliolumbalis* și *a. glutea cranialis* provin dintr-un trunchi comun al *a. iliaca interna*. De asemenea, autorii descriu și posibilitatea descoperirii unui trunchi comun la aceleași artere care derivă din *a. glutea caudalis*. O altă variație observată în segmentul cranian se referă la originea arterelor ramurilor sacrale, care provin din *a. glutea caudalis* (Avedillo, L. et al. 2014, 2015, 2016).

Pe segmentul caudal, autorii Avedillo, L., și aliații., (2014) descriu variațiile anatomice ale originii arterei perineale dorsale și ale a. caudal laterale, care provin dintr-un trunchi comun care decurge din a. gluteală caudală.

A. glutea cranialis este o ramură mare care se află pe suprafața ventrală a osului iliac, trecând spre exterior prin gaura sciatică mare, eliberând ramuri în mușchii gluteali (Evans, H. de Lahunta, A., 2000, 2010; Gudea, A., 2018). Aceasta la rândul său emite *a. obturatoria*.

Artera iliolumbalis apare aproape de originea arterei gluteale caudale (Coțofan, V., 2000; Evans, H., de Lahunta, A., 2000, 2010; Gudea, A., 2018; Avedillo, L., 2015) sau direct de la a. iliaca interna. Trece peste marginea cranioventrală a iliumului și alimentează m. psoas mic, m. iliopsoas, m. sartorius, m. tensor al fasciei late și m. gluteu mijlociu. Pe partea laterală, Evans, H.,

de Lahunta, A. (2010) descrie : „difuzarea sa terminală spre suprafața profundă a capătului cranial al m. gluteu mijlociu”.

Analizând datele literaturii, putem spune că sursele de alimentare vasculară către articulația coxofemurală a câinelui, de la cea mai mare la cea mai puțin contributivă, sunt ramuri ale *a. circumflexa femoris lateralis*, *a. circumflexa femoris medialis* care își au originile din *a. femoris* și respectiv *a. profunda femoris*; *a. glutea caudalis*, *a. glutea cranialis* și *a. iliolumbalis* care își au originile din *a. iliaca interna* (Rivera, L. și col., 1979; Kaderly, R.E. și col., 1982, 1983; Gasse H., 1999; Kurtul, L., 2003; Rademacher, N. et al., 2005).

Autori precum Hagen Gasse și col. (1999) descriu, cu lux de amănunt, vascularizarea capsulei articulare a șoldului canin, confirmând „un sistem vast intramural al vaselor de sânge”, cu localizare nu doar în peretele capsulei, la capătul distal (femural), ci și lângă atașamentul proximal (coxal) cu „modele de ramificație radial sau stelar”, deoarece anastomozele formează interconexiuni circulare, în apropierea aderării capsulei articulare, stratul sinovial conține propria sa rețea vasculară, în formă de „plasă”. Datorită acestei separări locale, stratul fibros rămâne mai puțin afectat în fața forțelor și „stresului” mecanic (Gasse, H., 1999).

De asemenea autorii susțin că „incizia chirurgicală circulară nu provoacă o afectare a fluxului sangvin în zona coxală și a capsulei articulare”, date demonstrate și în medicina umană de autorii: Axel Hempfing et al. (2003); M., Beck et al. (2003); (Gasse, H., 1999; Hempfing, A., 2003; Beck, M., 2003).

Numeroși autori au demonstrat relații vasculare importante, identificând anastomoze extra articulare. Cea mai semnificativă anastomoză descoperită și descrisă a fost un „inel vascular situat extra capsular”, la aderarea capsulei articulare de osul femural. Inelul vascular extra capsular a fost format din ramuri ale arterelor femurale circumflexe laterale și mediale și ale arterelor gluteale caudale (Rivera, L., 1979; Kaderly, R.E., 1982, 1983; Gasse, H., 1999; Coțofan, V., 2000; Kurtul, L., 2003; Rademacher, N., 2005; Evans, H. de Lahunta, A., 2010; Бартенева, Ю.Ю., 2014; Gudea, A., 2018; Былинская, Д.С., 2019).

Vasele venoase au originea în capilare (Andrieș, V. și col., 1998, 2000; Spătaru, C., 2013; Spătaru, C.M., 2022), conțin până la 80% din volumul total al sângelui (Stone, E.A., 1988) și joacă un rol crucial în reîntoarcerea sângelui la inimă. În interior, majoritatea venelor venoase posedă un sistem valvular unidirecțional și antigraitațional (Bush, H., 1982; Lepage, P.A., 1991; Cotofan, V. 2000; Gudea, A., 2018; Spataru, C.M., 2022), cu sinusuri orientate mereu spre cord. Valvulele acționează în combinație cu pompa musculară pentru a permite reîntoarcerea venoasă de la membrele posterioare (Meissner, M.H., 2005).

Cunoașterea topografiei și distribuției venelor are o importanță majoră în buna funcționare sistemică a organismului animal, dar și în depistarea și tratamentul trombozei venoase profunde, întâlnită și la membrele posterioare la câini (Besuden, K.T., 2022), în special la cei cu enterită parvovirală (Otto, C.M., 2000).

Anatomia sistemului venos al membrilor posterior este mult mai variabilă și mai complicată față de sistemul arterial (Bendelic, A., 2021). Venele membrului pelvin, asemeni tuturor ființelor umane, se împart în vene profunde, care deseori sunt sateliți arterelor, și vene superficiale, cu un traiect epifascial (Graziotti, H.G., 1999; Spataru, C.M., 2022). Această clasificare este făcută în raport cu fasciile profunde sau cele musculare, iar venele ce străbat această fascie pentru a conecta venele superficiale cu cele profunde sunt vene perforante.

La nivelul rețelei capilare al capsulei articulației coxo-femorale, venulele formează „ochiuri mici” la origini, ce confluează în vase mai mari, legate între ele prin anastomoze, care străbat stratul fibros al capsulei articulare, și se varsă în rețeaua venoasă extracapsulară. Venele situate în afara capsulei articulare și ligamentelor, formează rețele cu „ochiuri foarte mari” cu aspect de „coronițe” (Andrieș, V., 2000; Enciu, V., 2014), formând vase eferente ce se varsă, o parte în sistema venelor circumflexe femurale, altele orientându-se spre *v. obturatoria* care la câini este o ramură a *v. glutea caudalis*, spre deosebire de pisici, la care *v. obturatoaria* este o ramură a *v. iliaca interna* (NAV, 2017; Constantinescu, G., 2018; Schaller, O., 1992; Waibl, H., 2005).

Venele profunde din regiunea gambei, de obicei, sunt duble, cu anastomoze transversale frecvente în jurul arterelor. La nivelul trigonului femural Scarpa, sistemul venos superficial se unește cu cel profund, alcătuind un trunchi venos unic, care drenează sângele membrului pelvin.

V. femoralis este una din venele profunde cu origine în vena poplitee, la nivelul m. adductor, în direcția proximală de inelul femural derivă din *v. iliaca externa* (Акаевский, А.И., 1968; Coțofan, V., 2000; Gudea, A., 2018; Spataru, C.M., 2022).

Autorii F.J. McEvovy și aliații (1994) afirmă apartenența venei femurale la vene superficiale, în comparație cu alte studii similare, dar descriu același curs proximal până la triunghiul femoral (McEvovy, F.J., 1994).

V. femoralis, distal de *v. iliaca externa*, continuă cursul în canalul femural și caudal la jumătatea distanței de-a lungul femurului, prin mușchii adductori până la fosa poplitee.

Proximal de canalul femural, la nivelul colului femural (McEvovy, F.J., 1994), din *v. femoralis* apar ramificații: *v. circumflexa femoris lateralis* (Besuden, K.T., 2022), ce are un traseu corespunzător arterei (NAV, 2017). Ramurile *ramus ascendens* și *ramus descendens* ale *v. circumflexa femoris lateralis* participă nemijlocit la vascularizarea capsulei articulare și a mușchilor gluteali și mușchilor adductori ai coapsei (Besuden, K.T., 2022).

V. circumflexa femoris medialis este continuarea venei *v. profunda femoris* ce are traseul de-a lungul porțiunii mediale al m. ilioas (NAV, 2017). Vena își are cursul în m. adductori și m. rotatori ai coapsei.

Besuden K.T. (2022) obține rezultate, prin imagini CT, ale fluxului venos, descrie și aportul ramurii *ramus obturatorius* al venei la nivel de capsulă articulară (Besuden, K., 2022).

De asemenea în *v. femoralis* se varsă și *v. caudalis femoris proximalis*, *v. caudalis femoris medialis* și *v. caudalis femoris distalis*, ce au traiecte comune cu arterele similare (NAV, 2017), respectiv ultima este descrisă ca fiind cea mai groasă ramură în diametru, și eliberează *v. saphena lateralis [parva]* (NAV, 2017; Besuden, K., 2022).

V. profunda femoris este continuitatea *v. iliaca externa* situată distal de os sacru, la nivelul aperturii craniale a osului pelvis, caudolateral de a. iliacă externă.

V. iliaca externa ca și omoloaga venă *v. iliaca interna*, se deschide, lateral, la nivelul ultimei vertebrei lombare (Gudea, A., 2018) în vena iliacă comună *v. iliaca communis* ce reprezintă un trunchi unic, comun, scurt (Cotofan, V. et al., 2000; Gudea, A., 2018; Sisson, S.J., 2002).

Autorii Guillermo H. și colaboratorii (1999) descriu distribuția venoasă a membrului pelvin al lamei, în comparație cu omul și câinele. În studiile lor, descriu omologia „în coapsă ar corespunde venei femurale profunde ca la om și câine” (Guillermo, H., 1999).

Venele: *v. obturatoria* derivă din *v. glutea caudalis*, cu direcție către gaura obturatoare, *v. glutea cranialis* și *v. glutea caudalis* confluează din m. gluteali în *v. iliaca interna* (NAV, 2017, Besuden, K., 2022).

V. glutea cranialis se deschide în *v. iliaca interna* la nivelul vertebrei sacrale S3, orientându-se prin creasta ischiatică mare spre mușchii profunzi ai coapsei, pe când *v. glutea caudalis* din direcție laterală devine afluent al *v. iliaca interna* la nivelul crestei ischiatice mici (Besuden, K., 2022).

Afluenții *v. iliaca interna* sunt deseori sateliți ai arterelor omonime, ce ar putea conflua direct sau cu succesivitate în *v. iliaca externa* (Coțofan, V. și col., 2000).

Numeroși cercetători, pe parcursul a mai multor decenii, au efectuat studii pe anatomia sistemului limfatic la diferite specii de animale, inclusiv și câini (Ellenberger, W., 1974; Barone, R., 1968, 2000; Ryan, T.J., 1986; Suami, H., 2008) și susțin teoria că celulele endoteliale limfatice sunt derivate exclusiv din endoteliul sistemului venos (Wigle, J.T., 2002; Scavelli, C., 2004).

Sistemul limfatic este un sistem deschis, de tranzit, cu un singur sens, în comparație cu rețeaua sangvină, ce este formată dintr-o „buclă” continuă. Acesta este format dintr-o rețea largă de capilare, colectoare de vase și canale care pătrund practic în majoritatea organelor corpului (Ryan, T.J., 1986). Rețeaua limfatică are un aport considerabil la menținerea volumului sangvin și

transportator de celule, componente ale lichidului interstițial și metaboliții ce se scurg la nivelul capilarelor și îi readuce în circulația venoasă prin ductul toracic.

Vasele limfatice de calibru mai mic se contopesc în vase mai mari, care sunt numite „precolectori” (Sacchi, G., 1997), ce reprezintă căile inițiale de drenaj ale limfei. Aceste vase conțin supape unidirecționale care favorizează propulsia limfei, cu prevenirea fluxului retrograd. Vasele colectoare se deschid în ganglionii limfatici, la nivelul cărora limfa este filtrată. În dependență de fluxul limfatic și întreruperea acestuia de ganglioni, autorii Scavelli, C. et al. (2004) le clasifică în vase colectoare „pre-” și „post-ganglionare”(Scavelli, C., 2004).

Autorii Hiroo Suami și aliații (2008) experimental au întocmit cartografierea anatomică a patului limfatic la câine, realizând clasificarea zonelor limfatice în raport cu ganglionii corespunzători regionali (Suami, H., 2008).

Cercetătorii au observat vase limfatice colectoare la nivel subcutanat, cu perforare în regiunile lombare și gluteale, ce pătrund în peretele abdominal, fiind drenate în ganglionii limfatici paraaortici în locul ganglionilor limfatici axilari și inghinali. Traiectul acestora mereu a fost însoțit de vase sangvine, în special de vene perforante (Suami, H., 2008).

Pe traiectul v. safene, în direcție proximală, vasele eferente nodului popliteu la câini sunt, de regulă, mai numeroase decât la iepure și, de obicei, drenează în două vase femurale limfatice anastomozatoare, care, după ce se împart în mai multe vase limfatice iliace, drenează în ganglionii iliaci la nivelul arterelor iliace comune și bifurcația aortei (Chapter 2).

O înțelegere detaliată a arhitectonicii patului vascular și a rețelei nervoase a capsulei articulare și a mușchilor cu acțiune asupra articulației coxo-femorale permite identificarea posibilelor zone vulnerabile, care ar putea fi afectate în cazul unor traume sau afecțiuni degenerative. De asemenea, aceasta este relevantă pentru planificarea intervențiilor chirurgicale, asigurând o abordare minim invazivă care să prevină deteriorarea structurilor adiacente.

1.3. Legitățile de inervație și distribuția nervilor în formațiunile regiunii coxo-femorale

Studiul inervației articulației coxo-femorale la câini este din ce în ce mai actual în tratamentul displaziei de șold și al altor afecțiuni ce evoluează în paralel. Investigațiile multor autori precum: Kinzel, S. (2002), Schmaedecke, A. (2008), Rocha, L.B. (2013), Elham A. Hassan (2016) au demonstrat că denervarea articulației, prin îndepărtarea periostului în jurul capsulei articulare, este una din tehnicile „eficiente și puțin traumatizante” (Schmaedecke, A., 2008) de tratament în displazia coxo-femurală, cu rezultat analgezic instantaneu, pacientul canin obținând

libertate de mișcare (Kinzel, S., 2002; Schmaedecke, A., 2008; Rocha, L.B., 2013; Hassan, E, A., 2016).

Cunoașterea topografiei și distribuția magistrelor nervoase, interpretarea morfologică și structurală ale surselor de inervație prezintă un interes anatomo-clinic esențial, cât și terapeutic în cazul câinilor cu displazii de șold și artroze (Kawaguchi, M.K. și col., 2001), în special senili, cu disfuncții articulare însoțite de durere și tulburări funcționale (Beale, B.S., 2005).

Pe parcursul a multor decenii au fost efectuate numeroase investigații anatomice, la oameni și animale, al structurii articulațiilor coxo-femorale, mecanismelor durerii în regiune și abordările terapeutice. Astfel au fost demonstrate și descrise originea somatică a nervilor capsulei articulare proveniți din sistemul nervos vegetativ, traiectul principalilor nervi, către articulația șoldului (Ellenberger, W., 1932; Sisson, S.J., 1975; Акаевский, А.И., 1968; Хромов, Б.М., 1972; Frewein J., 1994; Popovici, I., 2000; Coțofan, V. și col., 2000; Evans, H., de Lahunta, A., 2000, 2010; Barone, R., 2004, 2010; Щипакин, М., 2015) și o serie de modele de durere (Gardner, E., 1972; Hodges, D.L., 1987; Evans, H., 1993; Gasse, H., 1996; Birnbaum, K., 1997; Kinzel, S.C., 1998, 2002; Huang, C.H., 2013; Rocha, L.B., 2013; Hassan, E.A., 2016; Giebels, F., 2017).

Sursele de inervație ale articulației coxo-femorale, poartă un caracter somatic, având origini din *Plexus lumbalis caudalis* și *Plexus sacralis cranialis*. Împreună, prin numeroase conexiuni, formează un puternic plex lombosacral. (Акаевский А.И., 1968; Хромов Б.М. 1972; Frewein J., 1994; Coțofan, V. și col., 2000; Evans, H. de Lahunta, A., 2000, 2010; Barone, R., 2004, 2010). Nervii detașați din acest plex sunt destinați membrului pelvin.

Pe lângă toate componentele anatomice ale șoldului canin, nervii participă și la inervarea vaselor sangvine, cu rol de reglare a lumenului, având efect dilatant sau constrictiv asupra vaselor. Vasoconstricția este realizată de fibrele simpatice din componența nervilor spinali, cu origini la nivelul plexului lombar și al celui sacral.

Din voluminoasa masă nervoasă, *Plexus lumbalis caudalis*, plasată între fibrele mușchilor psoași, iau naștere nervii: *n. femorales* și *n. obturatorius*.

N. femoralis este unul din cei mai voluminoși nervi cu origini la nivelul ramurilor ventrale L3, L4, L5 și L6, cu prevalență din L4-L5 (Акаевский, А.И., 1968; Хромов, Б.М., 1972; Sisson, S.J., 1975; Coțofan, V., 2000; Evans, H. de Lahunta, A., 2000; Barone, R., 2004, 2010). În porțiunea sa proximală, are o direcție caudo-ventrală prin masa musculară a mușchilor psoași, lateral de m. croitor. La nivelul inelului femural, pătrunde în mușchiul cvadriiceps femural, între m. drept femural și m. vastul medial, inervând toate cele patru capete ale m. cvadriiceps femural. (Хромов, Б.М. 1972; Coțofan, V., 2000; Evans de Lahunta, A., 2000, 2010; Huang, C.H., 2013)

Nervul femural furnizează ramuri mușchiului iliopsoas, în interiorul căruia, din partea cranială, apare *n. saphenus* (Evans, H. de Lahunta, A., 2000, 2010) și ramuri către mușchii mediali ai coapsei, inclusiv și la nivelul mușchiului capsular (Coțofan, V., 2000), și la nivelul capsulei articulare, pe secțiunea cranioventrală a articulației coxo-femorale (Huang, C.H., 2013).

N. obturatorius își are originea din convergența rădăcinilor ventrale ale L4, L5 și L6. (Акаевский, А., 1968; Хромов, Б.М., 1972; Coțofan, V., 2000; Rocha, L.B., 2013; Hassan, E.A., 2016; Spătaru, C.M., 2022). Diametrul acestuia este mai mic decât la *n. femural*. Se formează în interiorul porțiunii caudo-mediale a mușchiului iliopsoas, părăsindu-l la nivelul regiunii dorso-mediale, orientându-se caudo-ventral de-a lungul corpului iliumului, părăsește pelvisul orientându-se spre partea cranială a găurii obturate, împreună cu artera și vena omonimă. Distribuie ramuri pentru *m. obturatorii*, *m. pectineu*, *m. gracilis* și mușchii adductori ai membrului, au o conjuncțiune paralelă cu ramurile arterei femurale circumflexe mediale, inervând regiunea caudală a capsulei articulației coxo-femorale la câine (Huang, C.H., 2013).

Plexus sacralis cranialis se formează prin unificarea rădăcinilor ce iau naștere din ramurile ventrale sacrale S1 și S2, cu legături de filete de la ultimul nerv lombar L6 și nervul sacral S3 (Акаевский, А.И., 1968; Хромов, Б.М., 1972; Coțofan, V. și al. 2000; Evans, H., de Lahunta, A., 2000, 2010). Împreună realizează un veritabil cordon nervos, ce trece pe partea ventrală a lig. sacrospinotuberos, numit *Trunchus lombosacralis*. Acesta, pe traiectul său spre gaura ischiatică, orientat ventro-lateral, se ramifică, emițând nervii: *n. gluteus cranialis*, *n. gluteus caudalis*, *N. ischiaticus* și *n. cutaneus femoris caudalis*.

Autori precum Хромов, Б.М. și colaboratorii (1972) descriu formarea plexului lombosacral la nivelul vertebrelor L6, L7 și S1, dar uneori și din L5, S2 (Хромов, Б.М., 1972).

N. gluteus cranialis are origini din ramurile nervilor L6, L7 și S1. Mănunchiul se detașă din plex caudal, cu orientare ventro-caudală, spre partea dorsală a liamentului sacrotuberos, trece peste incisura ischiatică mare, având satelit a. și v. gluteea cranială, trecând peste partea laterală a osului ilium, la originea *m. gluteu profund* (Sisson, S.J., 1975; Акаевский, А.И., 1968; Хромова, Б.М., 1972; Coțofan, V. et al. 2000; Evans, H. de Lahunta, A., 2000, 2010; Barone, R., 2004). Are rol de inervare al *m. gluteu mijlociu*, *m. gluteu profund*, *m. tensor al fasciei late* și *m. accesoriu*.

C.H. Huang și aliații (2013) descrie traiectul *n. gluteu cranial*, remarcând „o rețea asemănătoare arborescenței ” (cu unele orientări caudale ce se distribuie pe partea cranio-laterală a capsulei articulației coxo-femorale și mușchiului articular (Gasse, H., 1996; Kinzel, S.C., 2002; Huang, C.H., 2013; Hassan, E.A., 2016; Giebels, F., 2017).

N. gluteus caudalis are origini variabile, de la L7 la S1 și S2 (Frewein J., 1994; Evans, H. de Lahunta, A., 2000, 2010). Autorii: Акаевский А.И. și colaboratorii (1968) și Хромова Б.М. și

colaboratorii (1972) descriu originile acestuia la nivelul S1, S2, rar S3. Este unica inervație pentru m. gluteu superficial și porțiunea pisiformă a m. gluteu superficial (Huang, C.H., 2013). Ramura superioară a acestuia, orientată dorso-caudal, emite ramuri de calibru mai mic către m. biceps femural. Ramura inferioară are rol de inervare a m. semitendinos.

În cercetările a mai multor autori, studiate de noi, ramurile nervului *N. gluteus caudalis* nu au acțiune nemijlocită asupra articulației coxo-femorale și componentelor sale.

N. ischiadicus este unul din cei mai voluminoși nervi ce se desprind din trunchiul lombosacral, cu rădăcinile la nivelul vertebrelor L6 și S1, cu conexiuni cu L5 și S2 (Акаевский А.И., 1968; Sisso, S.J., 1975; Хромова, Б.М. 1972; Coțofan, V. et al. 2000; Evans, H. de Lahunta, A., 2000, 2010; Barone, R., 2004). Caudal de marginea crestei ischiatice, iese din cavitatea pelvină, trecând oblic de lig. sacrospinotuberal, sub m. gluteu mijlociu, unde realizează legături nervoase și dă naștere plexului ischiatic. Trimite ramuri musculare către m. obturator intern și mm. gemeni, după care ramurile articulare ajung în porțiunea proximală a capsulei articulației șoldului. Dincolo de acest punct, nervul sciatic continuă direcția caudolateral către grupele de mușchi caudali ale coapsei, însă fără de a se reorienta către articulația șoldului și componentele ei. (Coțofan, V., 2000; Huang, C.H, 2013).

Autorii Gasse, H. și col., (1996) și Kinzel, S.C. și col., (1998), susțin faptul că capsula articulației coxo-femorale este inervată medial de ramurile articulare ale *n. femorales*; caudo-lateral de *n. ischiadicus* și cranio-lateral de *n. gluteus cranialis*, însă în studiile lor nu se regăsește *n. obturatorius* și rolul acestuia la nivelul articulației șoldului canin (Gasse, H., 1996; Kinzel, S.C., 2002).

С.А. Ягников (2006) descrie traiectul *n. gluteus cranialis* și *n. ischiadicus*, respectiv cu inervarea porțiunilor cranio-laterale și cranio-mediale ale capsulei articulare (Ягников, С.А., 2006).

În studiile autorilor: Schmaedecke A. et al. (2008), Elham A. Hassan et al. (2016), și Felix Giebels et al (2017) este descrisă și contribuția inconsecventă a *n. obturatorius* la inervarea articulației coxo-femorale canine (Schmaedecke, A., 2008; Huang, CH., 2013; Hassan, E.A., 2016; Giebels, F., 2017).

Deopotrivă, C.H. Huang și colaboratorii (2013) descrie traiectul nervilor cu rol de inervare a articulației șoldului, dar cu unele supliniri de date. Astfel, autorii determină traiectul și aportul ramificațiilor *n. obturatorius*, la inervarea porțiunii caudo-ventrale a capsulei articulare. *n. femoralis* are o direcție similară cu m. iliopsoas și dă naștere ramurilor articulare în porțiunea cranio-ventrală a capsulei articulare. *n. ischiadicus*, în traiectul său, după părăsirea m. obturator

intern și mm. gemeni, se ramifică în porțiunea dorsală a capsulei articulației șoldului (Huang, C.H., 2013).

Щипакин М.В. și colaboratorii (2015) susțin faptul că *n. ischiadicus* are o topografie fixă pe porțiunea colului femural între trohanterul mare și capul femurului, această secțiune a nervului este cea mai accesibilă pentru blocare în timpul intervențiilor chirurgicale. După care nervul se orientează spre suprafața caudală a articulației coxo-femorale la câini (Щипакин, М.В., 2015).

Identificarea surselor de inervație este esențială pentru evaluarea stării de sănătate a musculaturii și articulației, iar inervația corectă este crucială pentru coordonarea mișcărilor.

1.4. Istoricul investigațiilor asupra incidenței, simptomelor și diagnosticului displaziei coxo-femorale

Noțiunea de *displazie* presupune dezvoltare anormală de organ sau țesut, a unei părți corporale: din gr. „*dys*” – dificil, „*plassein*” – a forma, iar displazia de șold este o afecțiune ortopedică comună (Schnelle, G.B., 1937; Fries, C.L., 1995; Kapatkin, A.S., 2004; Hamish, R., 2000; Kimeli, P., 2015), multifactorială (Kapatkin, A.S., 2004; Власенко, А.Н., 2011; Schachner1, E.R., 2015) caracterizată prin diferite grade de laxitate articulară (Henricson, B. și col., 1965; Schachner1, E.R., 2015; Hamish, R.D., 2000; Nagaraju, N., 2021; Vidoni, B., 2021; Madsen, J., 1997; Smith, G.K., 2012; Dumitriu, A., 2020) provocând, în cele din urmă, inevitabil osteoartrita (Smith, G.T., 1998; Kimeli, P., 2015; Schachner1, E.R., 2015; Dumitriu, A., 2020; Vidoni, B., 2021).

Pentru prima dată problema displaziei coxo-femorale la câini a fost formulată de medicul veterinar Dr. Gerry B. Schnelle, care a considerat-o a fi „o patologie rară” (Schnelle, G.B., 1937), dar care în prezent s-a adeverit a fi cea mai des întâlnită afecțiune ortopedică la câini (Dumitriu, A., 2021, 2022, 2023, 2024; FCI, OFA, 2024). Acest lucru poate fi demonstrat și prin multitudinea studiilor și lucrărilor publicate până în prezent. Din 1937 până la ora actuală, tema displaziei de șold, cu descrierea etiologiei, consecințelor, metodelor de diagnostic, prevenție și tratament, a fost abordată de o multitudine de autori pe plan mondial, cu peste 645 de publicații internaționale cu rating (OMIA, 2024), și reprezintă o provocare în stabilirea diagnosticului și tratamentului pentru medicii veterinari și crescătorii de câini.

Autorul Dr. Gerry B. Schnelle deține pionieratul în dezvoltarea radiologiei și publică primele rapoarte între anii 1935-1937, în care descrie displazia de șold, denumind-o „subluxație congenitală bilaterală a articulației coxofemorale” (Schnelle, G.B., 1937). Analizând radiografiile ale unui număr mare de câini, de la caz la caz, cercetătorul constată deformări articulare cu diferite aspecte și grade de severitate.

Primele încercări de a explica și diagnostica displazia coxo-femurală la oameni au fost efectuate pe parcursul secolelor al XVIII-lea și al XIX-lea, iar în anul 1879, Roser a demonstrat traumatismul la nou-născuți prin manevre de abducție și aducție, iar Le Damany (1912) a oferit o descriere bună a modului în care poate fi pus diagnosticul. Semnificația cercetărilor au fost înțelese abia peste 50 de ani (Henricson, B. și col., 1966).

La rândul său, suedezul Henricson B. și americanii Norberg I. și Olsson S. (1966) au făcut comparații între studiile patologiei umane cu cele canine și au afirmat că displazia de șold „probabil” nu este un defect congenital, așa cum este la om (Henricson, B. și col., 1966).

Modificările morfologice legate de laxitatea articulației coxo-femorale la câini, pentru prima dată, au fost raportate de Norberg în 1961 pe 247 cadavre necropsiate, dintre care treizeci aveau sub 7 zile și optsprezece sub 14 zile. Autorul a concluzionat că nu poate demonstra cu certitudine modificările până la vârsta de aproximativ 2 săptămâni după naștere, observând că, la mulți dintre puii de câine autopsiați, ligamentul rotund nu a împiedicat subluxarea capului femural odată ce mușchii și capsula articulară au fost tăiate (Henricson, B. și col., 1966).

Primul program de control al displaziei de șold a fost înființat în Suedia în 1958, iar de atunci, în diferite țări ale lumii, au fost stabilite sisteme de scor, bazate pe radiografiile articulațiilor coxofemorale (Morgan, J.P., 2000).

Din punct de vedere istoric, oamenii de știință au ajuns la consensul faptului că displazia coxo-femurală are o etiologie genetică (Chase, K., 2004; Todhunter, R.J., 2005; Guo, G., 2011; Manz, E., 2017), în paralel cu observația empirică că laxitatea șoldului (Vidoni, B., 2021) și boala degenerativă (Smith, G.K., 1998) are un rol extrem de important în exprimarea bolii. Aceste elemente au stat la baza elaborării procedeelelor de diagnostic (screening) care presupun aprecierea laxității șoldului în primul an de viață, cu selectarea celor mai buni competitori pentru reproducere, ce ar duce la diminuarea frecvenței acestei boli comune. Metodele de screening (tabel 1.1) au variat de la palpare (Gatineau, M., 2011; Syrcle, J., 2017; Franco-Goncalo, P., 2023) la radiografie (OFA, FCI; C.D.M.E.C.; Kapatkin, A.S., 2004; Simeonova, G., 2007; Cachon, T., 2010; Verhoeven, G., 2007, 2012; Vulpe, V., 2014; Butler J.R., 2014, 2017; Moorman, L., 2019; Vidoni, B., 2021; Nahla, M.A., 2023; Carneiro, R.K., 2024) și, mai recent, ecografie (Rademacher, N., 2005; Fischer, A., 2011; Butler J.R., 2014; Carneiro, R.K., 2024), tomografie computerizată (CT) (Sunico, S.C., 2012; Butler J.R., 2014) și imagistică prin rezonanță magnetică (RMN) (Dascălu, R., 2009; Ginja, M., 2009; Sunico, S.C., 2012; Butler J.R., 2014). În ciuda screening-ului intens timp de 4 decenii, prevalența displaziei coxo-femorale este încă la 40% la unele rase (Coopman, F., 2008).

Tabel 1.1. Evoluția metodelor de screening în displazia coxofemurală la câine

Nr. ord.	Metode de diagnostic	Anii	Autorii
1	Roentgen	1937	Schnelle, G.B.
		1966	Henricson, B., Norberg, I., Olsson, S.E.
		2000	Morgan, J.P., Adams, W.M., Tomlinson, J.
		2004	Kapatchin, A.S.,
		2007	Simeonova, G.
		2008	Runge, J.J.
		2010	Cachon, T., Vieira, G.
		2011	Verhoeven, G.
		2014	Rocha, B.D., Vulpe, V., Guilliard, M.
		2017	Butler, J.R.
		2019	Mooeman, L.
		2021	Vidoni, B., Bertal, M.
		2023	Nahla, M.A.
2024	Carneiro, R.K.		
2	Palpare	2011	Gatineau, M.
		2017	Syrcele, J.
		2023	Franco-Goncalo, P.
3	Ecografie articulară	2005	Rademacher, N.
		2011	Fischer, A.
		2017	Butler, J.R.
		2023	Carneiro, R.K.
4	Tomografie Computerizată	2012	Sunico, S.K.
		2017	Butler, J.R.
5	Rezonanță Magnetică	2009	Dascălu, R., Ginja, M.
		2012	Sunico, S.K.
		2017	Butler, J.R.

Prima scanare a genomului pentru displazia coxo-femurală canină a fost efectuată de Chase, K. și col. (2003) pe 286 de câini, fiecare genotipizat cu „cca. 500 de markere genetice moleculare” și fenotipați pentru unghiul Norberg, ca măsură a gradului de laxitate articulară. Pe parcursul studiilor a fost observată o asimetrie semnificativă, caracterizată printr-o laxitate mai mare a articulației coxo-femorale stângi decât în articulația dreaptă. Cercetătorii au descoperit două „loci de trăsătură cantitativă” care reglează laxitatea în articulația șoldului, ambele presupuse pe cromozomul canin 1 (Chase, K., 2003).

Kim, D.E. și colaboratorii (2022), într-o cercetare mai puțin obișnuită, cu scop de editare a genomului au utilizat alele primare editate pentru a le putea înlocui cu o alelă nefavorabilă. Este demonstrat că acestea sânt situate în regiune intergenică pe cromozomul 4 și ar avea o contribuție necunoscută la variația genetică a riscului de dezvoltare a displaziei de șold. Autorii au utilizat fibroblaste modificate genetic pentru a crea doi căței cu alela favorabilă prin transfer nuclear de celule somatice, concluzionând că acest lucru remarcă o „platformă pentru corectarea defectelor genetice la câini” (Kim, D.E. și al. 2022). Căței nu au fost evaluați pentru displazie coxo-femurală,

cu toate că este considerată o trăsătură cantitativă clasică, s-a afirmat că studiul este primul „care elimină cauza displaziei de șold prin controlul direct al genei cauzale” (Kim, D.E., 2022).

Programele tradiționale de evaluare și control a displaziei coxo-femorale, folosite în lume, constau în procedee de evaluare subiectivă a laxității capului femural și a gradului de degenerare a structurilor articulațiilor șoldului reprezentate pe radiografiile pelvine din poziție ventrodorsală cu șoldurile în poziție extinsă (Runge, J.J., 2008, Guilliard, M., 2014).

Sistemele internaționale de evaluare și notare, cu acordarea unui scor, exprimat în diferite grade de degenerescență ce apar în etapele ulterioare bolii, sânt considerate subiective. Faptul dat, în timp, a dus la introducerea noilor criterii de evaluare din punct de vedere cantitativ (Chase, K., 2004), exprimate numeric în diferite grade de laxitate articulară, tehnică efectuată prin măsurarea valorilor unghiului Norberg (Adams, W.M., 2000; Tomlinson, J., 2000, 2007; Comhaire, F., 2011; Vieira 2010).

Pentru a elabora și pune în aplicare o strategie de control, este important să putem face diferențe între trăsăturile pe care dorim să le îmbunătățim, exprimate clinic prin șchiopătură, și efectiv acele trăsături care pot fi evaluate, folosite drept principiu de selecție. Deseori “fenomenul” de șchiopătură este dificil de măsurat la cățeii tineri, de aceea modul de selecție în majoritatea programelor de control al displaziei coxo-femorale este „radiografia”, ce permite o evaluare obiectivă, fiind considerată „standardul de aur” mult timp (Vidoni, B., 2021).

Schemele esențiale de notare, utilizate pe larg în lume, precum și de diferite cluburi canine: *Fédération Cynologique Internationale* (FCI, 2024) aplicate în majoritatea țărilor europene, *Fundația ortopedică pentru animale* (OFA, 2024) utilizat în Statele Unite ale Americii, sistemul *British Veterinary Association /Kennel Club* (BVA/KC, 2024) folosit în Regatul Unit, presupun evaluarea unei radiografii de șold extins. Autorii Mark Flückiger (2007) și Verhoeven G. și al. (2012) aduc o sinteză pentru aceste trei scheme (Flückiger, M., 2007; Verhoeven, G., 2012; Franco-Gonçalo, P., 2023).

Federația Chinologică Internațională (FCI) a fost fondată în 1911 și este o organizație mondială, ce recunoaște 356 de rase, având în componența sa diferite cluburi naționale. Sistemul FCI pentru diagnosticul displaziei coxofemorale este aplicat în prezent de 97 de membri și parteneri contractuali în Europa, inclusiv Republica Moldova – membru cu drepturi depline, Rusia, America de Sud, Africa de Sud și Asia (FCI, 2024).

Conform procedurii de evaluare FCI, radiografiile pot fi efectuate în două poziții: poziția oficială cu membrele posterioare extinse și poziția adițională cu membre posterioare abdușe, utilizată pentru a optimiza punctarea. Vârsta recomandată este de 12 luni (18 luni pentru câinii de talie mare (FCI, 2024).

Este recomandat ca câinele să fie profund sedat sau anesteziat pentru a asigura relaxarea musculară completă și așezat în poziție ventro-dorsală exactă. Pe lateral este necesar de a marca dreapta sau stânga cu un marker de plumb. Fascicolul trebuie fixat la marginea caudală a pelvisului, care poate fi palpată. Fascicolul de lumină trebuie colimat pentru a asigura vizualizarea completă a pelvisului și a oaselor rotulelor. Membrile posterioare sunt fixate mai jos de articulația genunchiului, într-o poziție relaxată și sunt adductiv pronate, după care extinse și trase caudal și împinse în jos spre blatul mesei. Vârful labelor este rotit spre interior și suprapus pentru a asigura poziția corectă a femurului. Poziția câinelui este corectă atunci când pe radiografie se observă: bazinul în întregime, ambele aripi iliace, articulațiile sacroiliace similare și găurile obturatoare perfect egale ca mărime, rotulele sunt suprapuse peste linia mediană a osului femural. Oasele femurale, la rândul lor, sunt paralele între ele, paralele cu planul sagital și cu blatul mesei, indicat de poziția aproximativ egală cu vârful trohanterului mare și centrul capului femural (poziție dependentă și de rasă). Marginea dorsală a acetabulului trebuie să fie clar vizibilă până peste capul femural.

Sistemul de punctaj presupune utilizarea unui scor, cu evaluarea valorilor unghiului Norberg exprimat în grade (tabel 1.2), care oferă informații despre poziția centrului capului femural față de marginea craniolaterală a fosei acetabulare (Adams, W.M., 2000; Tomlinson, J., 2000; Verhoeven, G., 2007; Fluckinger, M., 2007; Rocha, F., 2008; Vieira, G., 2010; Comhaire, F., 2011; Vidoni, B., 2021).

Tabel 1.2. Valorile graduale și numerice ale indicilor displaziei coxo-femorale la câine

OFA (SUA)	FCI (Europa)	BVA (Regatul Unit /Australia)	SV (Germania)
Excelent	A- 1	0-4	Normal
Bun	A- 2	5-10	Normal
Corect	B- 1	11-18	Normal
La limită	B -2	19-25	Aproape normal
Ușoară	C	26-35	Admisibil
Moderat	D	36-50	Moderat
Sever	E	51-106	Sever

Unghiul este format dintr-o linie orizontală care leagă centrul diametral al capetelor femurale din dreapta și stânga și o linie care leagă fiecare centru la marginea cranială a acetabulului corespunzător. Fiecărei articulații i se atribuie un grad de la A la E, care reprezintă severitatea bolii. Gradele A și B sunt considerate nonplastice, reprezentând o articulație sănătoasă, iar gradele C - E sunt considerate șolduri cu displazie severă. Scorul final este dependent de scorurile celor 2

articulații de șold, prevalând datele celei mai displastice articulații (FCI, 2024). Aceeași scară de clasificare poate fi aplicată și la tomografiile computerizate (Estalote, J.V., 2021).

Fundația Ortopedică pentru Animale (OFA) din SUA și Canada evaluează displazia coxofemurală la câini din anul 1966. Este recomandată testarea câinilor cu vârsta mai mică de 24 de luni, folosind radiografiile standard extinse la șold. OFA aplică metoda de notare descriptivă în 7 puncte, fiind clasificate ca: excelente, bune, corecte, la limită, displazie coxofemurală ușoară, displazie coxofemurală moderată și, respectiv, displazie coxofemurală severă (tabel 1.2), (OFA, 2024).

Oberbauer A.M. și aliații (2017), într-un studiu la scară largă, au evaluat eficacitatea utilizării selecției fenotipice pentru îmbunătățirea rasei cu referire la articulația șoldului și cotului, folosind baza de date completă a Fundației Ortopedice pentru Animale, care acoperă perioada 1970-2015. Cercetarea autorilor a fost efectuată pe un eșantion de șaiszeci de rase care au mai mult de 1000 de evaluări unice ale șoldului și 500 de evaluări ale cotului (Oberbauer, A.M., 2017) ce au demonstrat „că a existat o îmbunătățire generală a conformației șoldului și cotului cu o reducere a valori estimate de reproducere pentru controlul bolii, deși rasele diferă în amploarea răspunsului la selecție” (Oberbauer, A.M., 2017).

Autorii Leighton, E. A și aliații (2019) au analizat date obținute de la câini de rase: Ciobănesc German, Labrador Retriever și Golden Retriever, în care s-a efectuat o selecție „atentă și extinsă” pe un scor OFA și PennHIP. Selecția genetică pentru îmbunătățirea calității șoldului bazată pe fenotipul scorului extins a început în 1980. Cu toate că deciziile de selecție au fost sub controlul unei singure organizații, selecția în aceste populații a fost, de fapt, obligatorie, în comparație cu schemele în care selecția este voluntară, fiind “în mâinile” crescătorilor individuali (Leighton, E.A., 2019).

După cum au raportat Leighton E. A. și aliații (2019), s-a obținut un răspuns de selecție substanțial de favorabil, primind un scor excelent de șold extins. În clasa de ultima generație a fiecărei rase, conținând mai mult de 100 de câini, 99% aveau șolduri excelente. Toți câinii au avut aproape același fenotip de șold, fără aplicarea presiunilor de selecție pentru îmbunătățirea calităților articulației coxofemorale (Leighton, E.A., 2019).

Aceste rezultate, similar și ale altor sisteme de notare, accentuează limitarea majoră sau obținerea datelor influențabile ale OFA, care, de fapt, împart o variabilă continuă într-un număr mic de clase, irosind astfel o multitudine de indici informaționali, extrem de valoroși în stabilirea diagnosticului de certitudine.

O altă schemă majoră de notare este schema *PennHIP*, dezvoltată de Dr. Gail Smith, chirurg-ortoped veterinar și bioinginer, și colegii săi de la Școala de Medicină Veterinară a

Universității din Pennsylvania, în anii 1980. Metoda științifică elaborată pentru diagnosticarea precoce a displaziei de șold a fost bazată pe laxitatea articulațiilor (Smith, G., 1998). Aceste cercetări au pus bazele programului numit PennHIP®, care este disponibil pentru medicii veterinari și crescători din anul 1993, fiind aplicat în 24 de țări cu 1200 formabili (Verhoeven, G., 2012; Guilliard, M., 2014; Haney, P.S., 2020; Vidoni, B., 2021).

Această metodă de screening radiografic presupune niște măsurători exacte și precise pentru interpretarea indicilor laxității articulației șoldului, vizualizate din trei poziții diferite: poziție standart de șold extins ce este folosită și pentru a obține date suplimentare despre existența sau gradul osteoartritei, imagine de compresie cu citirea congruenței articulației coxo-femorale și imagine cu șold distras cu aprecierea cantitativă a laxității articulației (tabel 1.2), (Kapatkin, A.S., 2004; Runge, J.J., 2010; Guilliard, M., 2014; OMIA, 2024; AIS, 2024).

Schema aplică un singur parametru predictiv continuu, și anume *Indicele de Distragere*, care este calculat din măsurătorile efectuate pe una din cele două articulații ale osului coxal, fiind luate în calcul, în special, articulația mai „slabă”. Indicele de distragere reprezintă raportul distanței dintre centrul capului femural și acetabulum și raza capului femural. Cu cât scorul este mai aproape de 0, cu atât este mai bună potrivirea, reprezentând distracție femurală minimă, iar un scor apropiat de 1 indică laxitate severă cu o distracție femurală asociată (Kapatkin, A.S., 2004; Runge, J.J., 2010; Tikekar, A., 2018; Dumitriu, A., 2021; Vidoni, B., 2021; AIS, 2024).

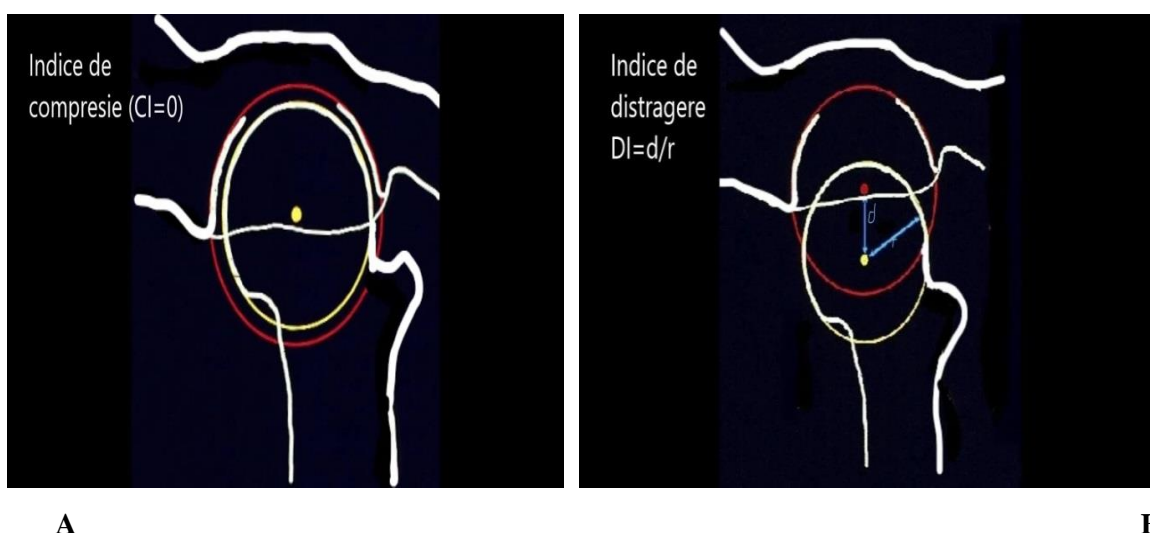


Fig. 1.1. Reprezentarea grafică a Indicelui de Compresie - IC (A) și a Indicelui de Distragere - ID (B), (AIS, 2024).

Metoda indexului este calculată prin suprapunerea digitală a indicatorilor de cerc de precizie pe marginile corticale acetabulului și capetelor femurale pentru a identifica centrele geometrice respective. În imaginea de compresie (figura 1.1, A), dacă articulația nu prezintă

osteoartrita, centrele acetabulului și ale capului femural ar trebui să coincidă, indicând faptul că articulația este într-adevăr concentrică.

Din punctul de vedere al distragerii (figura 1.1, B), forța distractivă determină separarea dintre centre. Distanța „d” dintre centre este o măsură a laxității articulației șoldului. Cu toate acestea, „d” variază și în funcție de dimensiunea câinilor (câinii mai mari ar avea probabil „d” mai mare decât câinii mai mici). Pentru a ocoli aceste surse potențiale de variație, „d” este normalizat în ceea ce privește mărimea capului femural și a acetabulului, împărțindu-l la raza capului femural „r”. Indicele rezultat - Distraction Index = d / r , este un număr fără unități cuprins între 0 și 1 (sau mai mult). Indicele de laxitate calculat pentru vizualizarea de compresie se numește indice de compresie (CI), la fel, indicele de laxitate pentru vizualizarea de distragere se numește indicele de distragere (DI) (AIS, 2024).

Altfel spus, scorul PennHIP se bazează doar pe un conținut limitat de informații disponibile, obținute doar din una dintre cele trei radiografii efectuate pe articulația coxofemurală.

Acest conținut de date restrâns al schemei PennHip a fost expus și de Reagan, J.K. (2017). Autorii afirmă că ereditabilitatea ID este mai mare decât ereditabilitatea scorului OFA și, prin urmare, răspunsul la selecția fenotipică în cadrul schemei PennHip va fi mai mare decât selecția în cadrul sistemului OFA (Reagan, J.K., 2017).

Chiar dacă ereditabilitatea ID este mai mare pentru populația unei rase de câini anume, acest lucru nu presupune o selecție mai eficientă în urma măsurătorilor ID, pentru că răspunsul la selecție nu este determinat doar de ereditate.

Afirmațiile date reprezintă o neînțelegere deconcertantă ce ține de semnificația ereditabilității, concept deseori repetat și comparat.

Comparația acestor două metode de screening evidențiază realitatea nefastă a bazei de date PennHip, care este foarte bogată și valoroasă din punct de vedere diagnostic, dar nevalorificată la justa valoare. Până în prezent, acest set de date nu a fost supus unei analize genetice cantitative comparative.

O altă schemă de evaluare a displaziei coxofemorale a fost elaborată pentru Asociația Veterinară Britanică (BVA) și Liga Ciobănescului German în 1965 pentru a reduce incidența și severitatea afecțiunii. În prezent poartă numele de schema standard BVA/KC (Kennel Club), care a examinat peste 250.000 de câini din peste 180 de rase pentru displazie de șold (BVA, 2024). Acest program este aplicabil pentru aproape toate rasele de câini din Marea Britanie, Noua Zeelandă și Australia, care presupune notarea a două caracteristici diferite pe fiecare șold, așa cum este evaluată într-o radiografie extinsă de șold.

Cele nouă caracteristici anatomice evaluate în Schema BVA/KC sunt: unghiul Norberg; gradul de subluxație ce presupune poziția capului femural în raport cu marginea acetabulară; marginea acetabulară dorsală în raport cu gradul de curbură și cantitatea de exostoza; marginea acetabulară craniană evaluând gradul de claritate; bordura acetabulară craniană evaluând ascuțimea acesteia și gradul de exostoza; fosa acetabulară cu vizibilitatea și remodelarea acesteia, marginea acetabulară caudală, exostoza capului și gâtului femural și reconturarea capului femural, grad încadrat într-un cerc, care depinde de cantitatea de exostoza și remodelare (Fluckiger, M., 2007; Verhoeven, G., 2007; Dennis, R., 2012; Dumitriu, A., 2021).

Pentru marginea acetabulară caudală, una din cele nouă trăsături, scorul este exprimat pe o scară de la 0 (ideal) la 5 (cel mai rău), iar pentru celelalte opt trăsături, scorul este de la 0 (ideal) la 6 (cel mai rău), oferind un interval potențial total de scoruri pentru fiecare articulație de la 0 la 53 și un scor total pentru câine, care variază de la 0 la 106 (Dennis, R., 2012; Schachner, E.R., 2015; Dumitriu, A., 2021).

Scorul articulației coxofemorale reprezintă suma punctelor acumulate pentru fiecare dintre cele nouă caracteristici radiografice. Un scor minimal, apreciat cu 0, este obținut pe o radiografie perfectă, iar cu cât scorul este mai mare, cu atât este mai mare gradul de displazie articulară, provocând degenerare, osteoartrită și artroză.

Prin urmare, această schemă permite depistarea și descrierea unei game variate de anomalii, spre deosebire de alte scheme de screening al displaziei coxofemorale.

O analiză pe scară largă a schemei de clasificare BVA/KC pentru displazia șoldului și cotului a fost efectuată de autorii James H.K. et al. (2019), în baza datelor colectate pe parcursul anilor de la 6 rase de câini din Regatul Unit, ce au obținut un scor displastic: Labrador Retriever, Golden Retriever, Ciobănesc German, Rottweiler, Bernese Mountain Dog și Newfoundland. Cercetătorii au demonstrat dovezi privind îmbunătățirea predispozițiilor genetice în ceea ce privește scorul șoldului și cotului la rasele: Labrador Retriever, Golden Retriever, Ciobănesc German, Rottweiler, Bernese Mountain Dog și Newfoundland, în concordanță cu îmbunătățirile fenotipice și cu participarea la schemele de screening (James, H.K., 2019).

De asemenea, metodele specifice de diagnostic al displaziei coxo-femorale pot fi suplinite cu testele Barlow, Ortolani și Bardens. Aceste teste sunt examinări ortopedice de diagnostic precoce pentru displazia de șold (Vidoni, B. și col., 2021). Mecanismele acestor examinări calitative se bazează pe instabilitatea articulației șoldului. Toate cele trei teste pot fi demonstrate cu o laxitate existentă a articulației șoldului și pot, de asemenea, să presupună apariția laxității articulației șoldului.

Testul Barlow se aplică în cazul luxației/subluxației capului femural, care este declanșat manual de către examinator. Manevra Barlow se efectuează în decubit lateral și dorsal, cu femurul addus. Presiunea trebuie să se aplice pe femur în direcția proximală în timpul adducției. Luxația/subluxația capului femural este denumită Barlow pozitiv. Manevra Barlow poate fi considerată o condiție prealabilă a manevrei Ortolani (Vidoni, B. și col., 2021).

Testul Ortolani constă în glisarea capului femural înapoi în acetabulum la un șold luxat/subluxat și poate fi efectuat în decubit dorsal sau lateral (Hamish, R.D., 2000; Guilliard, M., 2014; Vidoni, B. și col., 2021). Se efectuează cu femurul în abducție. Presiunea se aplică pe femur în direcția proximală în decubit dorsal și lateral în timpul abducției. Reducerea capului femural luxat/subluxat a fost denumită Ortolani pozitiv. Sunetele de clic sunt cel mai bine percepute acustic la vârsta de 16 până la 32 de săptămâni (4 până la 8 luni). Clasificarea constatărilor Barlow și Ortolani s-a bazat pe aceste sunete, modificate de Puerto A.D. și col. (1999). Testele se clasifică în funcție de claritatea pocnetului palpator sau a clicului acustic. În cazul în care nu a existat nicio instabilitate a articulației șoldului, manevra a fost considerată negativă. În cazul unui semn Ortolani pozitiv, dar un semn Barlow nepalpabil sau nedetectabil acustic, rezultatul a fost clasificat ca fiind indefinibil (Puerto, A.D. și col., 1999).

Manevra Ortolani poate fi efectuată, cel mai devreme, de la vârsta de 7-8 săptămâni în decubit dorsal sau lateral, iar în literatura de specialitate s-a raportat o sensibilitate de 92% pentru acest test (Ginja, M.M., 2008).

Testul Bardens se bazează pe mobilitatea orizontală-laterală a trohanterului major în raport cu *Tuber sacrale* și *Tuber ischiadicum*. Manevra Bardens poate fi efectuată exclusiv în decubit lateral. Într-o poziționare paralelă a femurului față de suprafața mesei, presiunea fiind aplicată dinspre secțiunea medială spre cea laterală. În cazul instabilității articulației șoldului, poate fi palpată deplasarea trohanterului mare. Gradul de mobilitate se corelează cu gradul de laxitate a șoldului (Puerto, A.D. și col., 1999; Hamish, R.D., 2000; Ginja, M.M., 2008; Guilliard, M., 2014; Vidoni, B. și col., 2021).

Cu o gamă atât de variată de metode de screening și scoruri posibile, selecția în baza radiografiei coxo-femorale, în esență, este similară cu selecția pe o trăsătură care variază continuu, fiind influențată de o multitudine de factori extrinseci. De fapt, această schemă de punctare a diferitor scoruri a schimbat radiografia articulației șoldului de la o trăsătură de bază la o trăsătură multifactorială convențională, exprimată cantitativ. Acest lucru oferă un avantaj substanțial crescătorilor de câini, care au ca scop să reducă incidența și severitatea displaziei coxo-femorale.

1.5. Aplicarea metodelor morfometriei sistemice în cercetarea structurilor anatomice la câine

Morfologia animalelor cercetată în cazuri de normă fiziologică și cazuri patologice a acumulat un material factologic cuprinzător, cu un volum în creștere continuă, grație noilor tehnici și metode de cercetare. Caracterul descriptiv al cercetărilor poate oferi o imagine de ansamblu utilă asupra fenomenelor studiate, dar, pentru a ajunge la o înțelegere profundă a acestora, este adesea necesar să se meargă dincolo de simpla descriere. Analiza esenței fenomenelor implică, de regulă, identificarea și înțelegerea cauzelor fundamentale, a mecanismelor implicate și a relațiilor de cauzalitate. Pentru o analiză mai detaliată, care să includă generalizarea proceselor cercetate și înțelegerea modificărilor legate de vârstă, adaptare și patologii, este important să se adopte metode mai complexe și mai riguroase. Este esențial ca metodele tradiționale să fie completate cu cercetări cantitative sistemice. Metodele tradiționale, care pot include inspecția vizuală, măsurători fizice directe și tehnici de imagistică, oferă informații importante despre structura și forma organismelor sau a structurilor studiate. Totuși, pentru a înțelege în profunzime modificările și a le corela cu diferite variabile, sunt necesare și metode cantitative care permit o analiză mai riguroasă și sistematică. În legătură cu aceasta, metodele tradiționale de înregistrare a modificărilor morfologice este necesar de a fi completate cu cercetări cantitative sistemice (Автандилов, Г.Г., 1990; Băbeanu, N., 2008).

Completarea metodelor tradiționale cu cercetări cantitative sistemice ajută la crearea unei baze de date mai robuste și mai detaliate, oferind o înțelegere mai profundă a modificărilor morfologice și a factorilor care le influențează. Această abordare integrată contribuie la îmbunătățirea preciziei și a relevanței concluziilor cercetării.

Morfometria, în sensul său larg, se ocupă cu măsurarea și analiza caracteristicilor morfologice folosind tehnici cantitative. În domeniile medical și medical-veterinar, morfometria se aplică pentru a obține informații precise și sistematizate despre structurile biologice, precum și pentru a înțelege variabilitatea și schimbările acestora în diverse condiții. Procesul de morfometrie implică mai multe etape esențiale, care pot fi descrise astfel:

1. Definirea obiectivelor studiului: stabilirea scopurilor cercetării și a întrebărilor specifice la care se dorește să se răspundă. Determinarea caracteristicilor morfologice de interes și a modului în care acestea sunt relevante pentru studiul în cauză.

2. Colectarea datelor: prepararea materialului biologic pentru analiza morfometrică, care poate include procese precum fixarea, colorarea și secționarea cu măsurarea și evidența pieselor anatomice cercetate, ce oferă posibilitatea obținerii indicilor variabili dependenți sau independenți.

3. Măsurarea caracteristicilor morfometrice: măsurarea dimensiunilor, formelor și altor trăsături morfologice specifice folosind instrumente și software specializate. Cuantificarea observațiilor vizuale în date numerice pentru analiza ulterioară.

4. Analiza statistică: calcularea mediei, variației și altor statistici fundamentale pentru a descrie caracteristicile morfologice măsurate. Aplicarea unor tehnici statistice complexe pentru a identifica pattern-uri, relații și diferențe semnificative între grupuri.

5. Interpretarea rezultatelor: compararea caracteristicilor morfologice între diferite grupuri sau condiții și corelarea acestora cu variabilele relevante. Interpretarea rezultatelor în contextul biologic, medical sau veterinar al studiului.

6. Validarea și verificarea: Optimizarea modelului matematic, compararea rezultatelor obținute cu datele existente în literatura de specialitate pentru a evalua consistența și validitatea acestora.

7. Axiomatizarea – constă în transformarea ipotezelor în legități (fenomene) confirmate prin validarea acestora în baza cercetărilor morfometrice anterioare (Авгандилов, Г.Г., 1973, 1980, 1981, 1990).

Prin parcurgerea acestor etape, morfometria permite obținerea unor date detaliate și precise despre structurile morfologice, contribuind la o înțelegere mai profundă a fenomenelor biologice și medicale, precum și la dezvoltarea de strategii de diagnostic și tratament bazate pe dovezi.

Adesea, analiza statistică profundă a cercetărilor științifice se bazează pe indicii morfometrici și analiza stereometrică. Acești indicatori sunt esențiali pentru a cuantifica și a descrie cu precizie caracteristicile morfologice, iar ignorarea lor poate limita semnificativ acuratețea și relevanța concluziilor. Morfometria furnizează date numerice despre trăsăturile morfologice, iar analiza stereometrică permite examinarea relațiilor și distribuțiilor acestor trăsături în spațiu, oferind o imagine detaliată și obiectivă. Astfel, integrarea acestor metode este crucială pentru obținerea unor rezultate valide și pentru o interpretare corectă a datelor.

Potrivit definiției lui Алпатов В.В. (1957), biometria - este totalitatea procedurilor matematice de prelucrare a diversilor indici măsurabili, definiție actuală și astăzi, iar în conformitate cu „Dicționar explicativ al limbii române - online”, biometria este metodă de cercetare a fenomenelor biologice prin măsurători efectuate asupra ființelor vii și interpretarea rezultatelor obținute (09.08.2024., <https://dexonline.ro/definitie/biometrie/definitii>). Плохинский Н.А. (1970) califică biometria drept o știință despre analiza statistică a proprietăților de grup în biologie, aplicarea metodelor teoriei probabilităților și a matematicii statistice în cercetarea obiectelor biologice. Termenul de ”statistică biologică” a fost introdus de cercetătorul Рокицкий П.Ф. (1967) iar noțiunea de ”biologie matematică” a fost introdusă de autorul Рошевский Н. (1966).

Într-adevăr, procesele biologice, inclusiv cele patologice, au atât aspecte calitative, cât și cantitative. Observațiile inițiale sunt adesea realizate prin intermediul organelor de simț și a diverselor instrumente și metode care permit cercetătorului să capteze și să interpreteze aceste fenomene. Cu toate acestea, pentru a obține o evaluare obiectivă și precisă, este esențială utilizarea caracteristicilor numerice, care se bazează pe calcul și măsurare. Aceste măsurători cantitative permit o analiză detaliată și comparativă, contribuind la validarea și aprofundarea înțelegerii proceselor studiate, și sunt fundamentale pentru o apreciere riguroasă a fenomenelor biologice și patologice.

Măsura propriu zisă, reprezintă unitatea de evaluare care integrează caracteristicile calitative și cantitative ale obiectului studiat. Ea oferă o evaluare numerică a modificărilor și relațiilor dintre parametri, precum și a gradului și vitezei de dezvoltare a fenomenului. Măsura nu doar că ajută la cuantificarea variabilelor, dar indică și limitele la care apar schimbări semnificative în calitatea fenomenului sau obiectului. Prin urmare, este esențială pentru a înțelege nu doar magnitudinea modificărilor, ci și momentul în care acestea influențează esențial natura fenomenului studiat.

1.6. Concluzii la Capitolul 1

1. În rezultatul analizei surselor bibliografice din domeniul prezentei investigații, am constatat că există un număr limitat de lucrări și referințe consacrate aspectelor morfometrice ale componentelor structurale ce formulează mijloacele de legătură și de biodinamică la nivelul articulației coxo-femorale la câine. În sursele de literatură de specialitate disponibile lipsesc informații privind evidențierea particularităților de vascularizare ale formațiunilor musculo-fibroase, legate cu prevalență de displazia de șold la câine. De asemenea, numărul și profunzimea informației științifice, legată de sursele de inervație și rețeaua de distribuție a nervilor, necesită o sistematizare și o completare substanțială. Studiind problemele ce țin de afectarea distructivă a articulațiilor, cercetătorii se confruntă cu mari dificultăți nu numai în analiza calității surselor literare, ci și în înțelegerea esenței studiului procesului patologic cu referire la displazia coxo-femurală la câine.

2. În majoritatea cercetărilor menționate, au fost utilizate metode care nu oferă o imagine de ansamblu completă asupra arhitecturii regionale a surselor de vascularizare și inervație. Aceste studii nu reușesc să surprindă în totalitate distribuția patului vascular și al rețelei nervoase, ceea ce poate limita înțelegerea complexității acestei structuri anatomice și funcționale în diferite contexte fiziologice și patologice, precum displazia coxo-femurală.

3. Actualitatea problemei abordate ne-a orientat spre studiul aspectelor anatomo-topografice ale aparatului de susținere și mișcare, ale vascularizării și inervației articulației șoldului în normă și în displazie. Studiul stării morfo-funcționale ale componentelor sistemice și

intersistemice de la nivelul articulației va permite utilizarea datelor obținute la soluționarea problemelor de diagnostic, corecție și control în cazurile de importanță majoră ortostatică.

4. În baza sintezei lucrărilor științifice din domeniul de referință, a fost stabilită o diversitate a variabilității anatomo-topografice individuale privind indicii morfometrici, sursele de vascularizare și inervație și rolul acestora în asigurarea funcționalității normale a articulației coxo-femorale. Au fost analizate și sistematizate publicații ce țin de displazia de șold canin, care se reflectă printr-o malformație a articulației coxo-femorale, incidența acestei maladii, cât și factorii ce o provoacă. În sursele bibliografice s-au căutat informații privind rolul examenelor radiologice în regiunea bazinului pentru diagnosticul displaziei de șold, pentru a calcula valorile unghiului Norberg ca indicator al predispoziției către această boală.

2. MATERIAL ȘI METODE DE CERCETARE

2.1. Obiectul de studiu

Cercetările științifice cu privire la structurile anatomice ale membrului pelvin, în special ale regiunii articulației șoldului, axate pe caracteristica de distribuție a rețelei nervoase, arhitectonica patului vascular al regiunii coxo-femorale, cât și particularitățile morfofuncționale la câine, au fost efectuate în cadrul laboratorului specializat de Morfologie și Morfopatologie, Departamentul Siguranța Alimentelor și Sănătate Publică al Facultății Medicină Veterinară, Centrului Medical Veterinar Universitar din cadrul Universității Tehnice a Moldovei, pe parcursul anilor 2018-2024, cu aprobarea Programului de cercetare, Ordin nr. 713 din 04.11.2019.

Drept material de cercetare au servit imagini roentgen și cadavre proaspete de câini de diferite rase (inclusiv metiși), vârste și sex, fie recent pierite din diferite motive (accident rutier, senilitate), clinice (parvoviroză canină, electrocutare, parazitoze incompatibile cu viața etc.) sau eutanasiate la solicitarea proprietarului, care nu ar influența rezultatele cercetărilor anatomo-topografice, cât și morfologice ale regiunii coxo-femorale. Cadavrele câinilor au fost preluate, imediat după constatarea morții, din diferite organizații și clinici veterinare ale municipiului Chișinău și supuse multiplelor tehnici și metode de cercetare (tabel 2.1.1).

Tabelul 2.1.1. Caracteristica materialului și a metodelor de investigații

Materialul studiat Metode de cercetare	Total (cap.)	Masc. (cap.)	Fem. (cap.)	Partea corpului		Vârsta				
				dreapta	stânga	0 – 6 luni	7 – 12 luni	2-5 ani	6-8 ani	9-11 ani
Prepararea nervilor (metoda Vorobiov)	8	3	5	8	8	0	2	3	2	1
Metode de injectare	14	7	7	14	14	1	3	5	3	2
Metoda corozivă	9	5	4	9	9	1	2	4	1	1
Măsurări morfometrice/ gravimetrie	10	5	5	10	10	1	1	6	1	1
Metoda de colorare Erlich-Dogel	5	3	2	5	5	1	1	2	1	0
Total	46	23	23	46	46	4	9	20	8	5
Metoda imagistică	57	39	18	57	57	-	-	-	-	-
Total	103	-	-	103	103	-	-	-	-	-

Caracteristica generală a lotului de animale supus studiului

Cercetările au fost efectuate pe un număr de 46 cadavre de câine și 57 imagini roentgenografice, prezentând interes major piesele anatomice ale membrilor pelvine, în special regiunea șoldului cu articulația coxo-femurală. Cadavrele, precum și piesele anatomice conservate prin formolizare, au servit drept material de studii pentru determinarea și descrierea originii și distribuției structurilor nervoase în regiune prin examen macroscopic și disecție anatomică fină, iar cele proaspete au servit drept material de studii pentru concretizarea patului vascular arterial, venos și drept material pentru metode microscopice de cercetare a rețelei nervoase la nivelul capsulei articulației coxo-femorale.

Numărul total al cadavrelor de câine supuse cercetărilor constituie 46, respectiv 92 obiecte de studiu din considerentul parității membrilor pelvine, obținute prin disecție fină macroscopică, metode corozive cu confecționarea modelelor machetelor de distribuție a patului sangvin, preparare microscopică prin metoda de colorare Erlich-Dogel.

Pe parcursul cercetărilor au fost folosite: diverse instrumente chirurgicale, precum și anatomice (bisturie Nr. 11, 13, 22, 24; ace pentru disecție, pensă anatomică și pensă chirurgicală, pensă hemostatică curbă și pensă hemostatică dreaptă, foarfece chirurgicale, fire de sutură de neilon, branule de diferite dimensiuni Nr. 14, 16, 18; seringi cu volum de 20 ml, 50 ml etc.); lupă anatomică AFMA, aparat de fotografiat SONY, sticlărie chimică, substanțe chimice, cântar analitic RADWAG PS 210 R2, termostat, lampa Wood, instalație Roentgen "Mex+40", tub. Nr. 2E1029C, a/f 2022, A2131, G2092.

Materialul de studiu și piesele anatomice confecționate au fost supuse cercetărilor prin metode atât morfometrice, macroscopice, cât și microscopice (tabel 2.1.1).

2.2. Metodele de cercetare științifică

Selectarea metodelor de cercetare a avut ca scop asigurarea fundamentării teoretico-științifice și practice a temei abordate. Aceste metode au fost expuse concis și laconic, urmărind expunerea pe înțelesul morfologilor și a altor specialiști.

Studiul a fost inițiat cu metoda documentării, necesară pentru identificarea și definirea sarcinilor, precum și precizarea ipotezei cercetării.

Pe parcursul perioadei de studiu a fost analizat un număr mare de surse bibliografice, fiind selectate 237 de bază, din ultimii 10 ani – 14,2%, iar din ultimii 5 ani – 10,55%. Dintre ele, publicații ale autorilor conaționali – 5% și ale celor internaționali – 95%.

Rezultatele proprii și partea practică a lucrării s-a bazat pe 3 direcții fundamentale: morfometrică, macro-microscopică și imagistică.

Cercetări morfometrice

Etapa actuală de dezvoltare a morfologiei animalelor domestice în normă și patologice necesită o aplicare cât mai largă a abordării morfometrice, elaborarea și implementarea noilor metode de analiză matematică, care reflectă adecvat caracterul de dezvoltare a proceselor patologice. Fără îndoială, combinația rațională a metodelor descriptive tradiționale cu principiile morfologiei și morfopatologiei cantitative transformă aceste discipline într-o știință deductivă despre procesele patologice și maladii.

Prin disecția și fixarea pieselor anatomice, care oferă posibilitatea de a evidenția organizarea morfofuncțională a substratului muscular, vascular și al rețelei nervoase, a modificărilor morfometrice ale componentelor aparatului de susținere și mișcare din regiunea articulației coxo-femorale a fost posibilă utilizarea metodei gravimetrice de cercetare a masei musculare adiacente articulației șoldului la câine.

Metoda gravimetrică de cercetare a masei musculare participante în biodinamica articulară este o metodă cantitativă mult mai obiectivă și corectă decât cea calitativă, deoarece se bazează nu numai pe aprecierea instrumentală a caracterului substratului morfologic, ci și pe indicii oferți de aparatul de măsurare, care exclude total subiectivismul cercetătorului (Автандилов, Г.Г., 1990; Băbeanu, N., 2008).

Cercetările privind gravimetria anatomică a structurilor aparatului de susținere și mișcare din regiunea articulației coxo-femorale la câine au fost realizate în următoarea succesiune: măsurarea și calculul indicilor, analiza statistică a datelor obținute, descrierea matematică și exprimarea sub formă de legități. Planificarea cercetărilor, realizarea măsurărilor gravimetrice și analiza lor s-a făcut luând în considerație datele literaturii de specialitate.

Metode de injectare a sistemului circulator sangvin la câine

Examinarea sistemului sangvin arterial la câine

Pentru a cerceta structura patului vascular arterial, stabilirea originii vaselor sangvine și arhitectonica lor în regiunea coxofemurală la câine, au fost supuse unui studiu anatomo-topografic 9 cadavre de câine, de diferite vârste, sex, rase și constituție, respectiv 18 articulații coxo-femorale. Cadavrele câinilor (eutanasiați sau pieriți în momentul intervențiilor chirurgicale) au fost preluate din diferite clinici veterinare ale municipiului Chișinău, dar prealabil asigurându-ne că nu prezintă pericol biologic (zoonoze precum rabia, leptospiroza, listerioza etc.), fapt confirmat prin discuții cu medicii de gardă.

Cadavrele câinilor au fost înregistrate, atribuindu-le un număr de ordine și caracteristici de vârstă, sex, masă corporală, după care poziționate dorso-ventral pe masa de disecție. Blana și pielea

nu au fost înlăturate, din considerentul vascularizării intense ale acesteia (prezența vaselor subcutanate) și posibilității de pierdere a presiunii în vase și scurgerii soluției injectate, fapt nedorit și observat de noi anterior.

Cavitatea abdominală a fost deschisă de-a lungul liniei albe, incizia fiind efectuată de la partea cranială a cavității abdominale spre porțiunea caudală a acesteia. După deschiderea cavității abdominale, s-a asigurat accesul către aorta abdominală, în regiunea emiterii ramurilor către rinichi. Minuțios au fost aplicate ligaturi pe artera celiacă, aa. renale, a. mezenterică cranială, aa. hepatice, vena portă și pe principalele vase cu importanță majoră, precum: aorta toracală și vena cavă caudală. Ligaturile au fost aplicate în apropierea orificiilor diafragmatice corespunzătoare. Concomitent, au fost fixate ligaturi și la nivelul tubului tractului digestiv, precum esofagul și rectul, pentru a preveni scurgerile conținutului acestora în momentul înlăturării. În dependență de talia animalului (de obicei în cazul celor mici), puteau fi efectuate incizii suplimentare (ale diafragmei până la nivelul rădăcinilor arterelor renale), pentru a mări aria de lucru și facilita procesul de injectare.

Următoarea acțiune efectuată a fost pregătirea vaselor sangvine de calibru mare pentru injectare. Cu acuratețe, a fost separată aorta abdominală de vena cavă caudală și introdus cateterul de acces venos periferic, numite și branule (au fost folosite branule de dimensiunile 14, 16, 18) în aorta abdominală, poziționat cranial de arterele renale. Cateterul a fost introdus în venă de un ac parțial retras, care servește doar ca fir de ghidare pentru introducerea canulei, ulterior fiind îndepărtat, în timp ce plasticul mic, canula, rămâne pe loc. Fixarea cateterului a fost realizată printr-o ligatură de țesuturile învecinate, pentru a împiedica eliminarea ulterioară a acestuia din vas în momentul injectării de polimeri solidificabili. Prealabil injectării cu polimer, vasele de sânge au fost spălate cu soluție fiziologică de NaCl - 0,9%, omogenizat cu heparină, pentru a preveni formarea coagurilor de sânge. Soluția menționată a fost introdusă cu jet controlat pentru a împiedica ruperea vaselor, prin intermediul branulei, introdusă anterior în aortă, folosind o seringă cu un volum de 20 ml sau 50 ml, fapt dependent de talia animalului și, respectiv, spațiul de manipulare. Soluția a fost introdusă și extrasă de câteva ori, până la apariția lichidului roz pal din venă, iar volumul de lichid fiind diferit de la caz la caz. Între timp, pentru a evita uscarea vaselor și țesuturilor, acestea erau acoperite cu pânză de tifon umectată cu soluție fiziologică.

Următoarea etapă constituie pregătirea soluției polimerice. Pentru a atinge scopul scontat, au fost folosite două mase polimerice, respectiv: praf polimeric ETACRIL-02, colorant roșu și albastru, diluant stomatologic BMS DENTAL, în unele cazuri pigment fluorescent ROSO FLU și sticlărie chimică (pahar gradat cu volumul de până la 1 l, cântar analitic, baghetă de sticlă). A fost dedusă următoarea proporție: 1:5:0,25.

A doua masă polimerică a fost experimentată din reșină epoxidică RESIN PRO, component A și B, respectiv A – reșina propriu-zisă și B – întăritorul. Drept diluant a fost folosită soluția industrială COSMO CL – 300.110, ce reprezintă un amestec de esteri ai acidului monocarboxilic și cetone alifatice. Proporția experimentată și dedusă a fost de 1:0,6:0,25.

Dizolvarea acestor polimeri, în principiu, a decurs asemănător.

Omogenizarea polimerului și a diluantului a fost realizată într-un pahar gradat în două etape. Paharul, prealabil a fost cântărit, iar masa acestuia egalată cu zero, pentru a ușura procesul de cântărire a părților componente ale soluției. După cântărirea masei uscate, a fost adăugată jumătate din soluția diluantului. Masa obținută, se omogenizează instantaneu pentru a obține o masă păstoasă, lipsită de cocoloașe. Urmează 15 min. de repaos, cu omogenizări periodice a câte 30-40 secunde la fiecare 3-4 minute.

În continuare, masa polimerică obținută omogenizată cu colorant fluorescent a fost injectată în vasele sangvine prin branula fixată anterior, urmărind un ritm constant al presiunii, pentru a evita ruperea vaselor sangvine. Volumul injectat a variat de la 30-40 ml la 50-75ml. Apariția polimerului la nivelul arterei femurale reprezintă un criteriu de umplere a patului vascular. Cadavrele supuse experimentelor au fost menținute la o temperatură constantă de 17-18° C, pe o durată de 24-48 ore, timp necesar pentru solidificarea completă a polimerului. În acest timp, piesele confecționate au fost protejate de zvântare prin aplicarea pânzelor de tifon umectate.

Următoarea etapă a constat în pregătirea soluției corozive de hidroxid de sodiu de 20%. În urma reacției, se produc vapori toxici, prin urmare necesită echipament de protecție. Soluția obținută are o temperatură de până la 60°C. Piese anatomice obținute prin injectare au fost introduse în soluția respectivă, cu menținerea acestora la temperatura de 40° C, pentru a se produce macerarea. Procesul de macerare a țesuturilor, exprimat în timp, este strict dependent de masa corporală a cadavrului, prezența țesutului adipos și temperatura soluției de hidroxid de sodiu.

În procesul tehnicilor corozive ale cadavrelor de câine de talie mare, în special a celor specimene a căror masă corporală depășea 15 kg, au fost întâmpinate unele dificultăți. Din cauza masei musculare mari, determinată de lungimea și greutatea acestora, în următoarele câteva zile avea loc ruperea vaselor injectate. Acest lucru a împiedicat studierea detaliată a preparatelor anatomice, astfel, limitându-ne în obținerea informațiilor veridice. În acest mod, s-a decis ca cadavrele după injectare, înaintea coroziei în hidroxid de sodiu, să fie supuse acțiunii unor factori biologici – dipterelor din *Familiile Calliphoridae* și *Sarcophagidae* (*ordinul Diptera*).

În faună se cunosc cca 1200 de specii din aceste două familii de diptere, însă scopul nostru nu a fost de a determina apartenența de specie, ci obținerea larvelor acestora. Dipterele, supranumite și muște de carne, se hrănesc cu sucii materiilor în stare de putrefacție, astfel, după

procesul de injectare, cadavrul a fost lăsat pentru câteva ore la loc umbrit, în spațiu liber. Respectiv, în acest răstimp au fost depuse larve, grupate a câte 15 – 30, întrucât femelele sunt vivipare. Ulterior, cadavrul a fost relocalat într-o zonă protejată, pentru a împiedica distrugerea acestuia de rozătoare, păsări, precum și alte animale. Periodic s-a verificat dezvoltarea acestora. Astfel, s-a stabilit că dezvoltarea larvelor în perioada caldă a anului durează 4-6 zile, după acest timp larvele s-au metamorfozat în nimfe, care a durat aproximativ 7 – 12 zile.

Procesul nu a fost uniform, în aceeași perioadă de timp fiind diferite stadii evolutive. De asemenea, acesta a fost dependent de condițiile meteorologice și temperatura mediului ambiant. După o perioadă de două săptămâni a fost luată decizia de a purcede la tehnica corozivă.

Avantajul metodei constă în prezența galeriilor săpate la propriu de larvele muștelor, prin care soluția corozivă a pătruns concomitent din exterior, cât și din interiorul cadavrului, în așa fel procesul derulând multidirecțional, dar nu doar din exterior. Astfel s-a obținut o masă musculară mai mică, ce apasă cu o forță de atracție scăzută, dând posibilitatea menținerii integrității patului vascular injectat, solidificat.

După obținerea prin macerare a rețelei vasculare, s-a purces la manopera de preparare fină a celor mai mici ramuri vasculare, cu înlăturarea țesuturilor adiacente (în marea majoritate țesut adipos), precum și a altor țesuturi moi de pe „scheletul vascular”, obținut din polimerul stomatologic. Cu ajutorul lupei anatomice, s-a purces la cercetarea ramurilor patului vascular al regiunii coxofemorale.

Pentru a evidenția vascularizarea în regiunea articulației coxo-femorale și a vizualiza vasele de calibru mic de la nivelul capsulei articulare, capului femurului și ligamentului femural, a fost folosită lampa Wood. Fasciculele de lumină ale acesteia, la contactul cu substanța fluorescentă adăugată în soluția polimerică, provoacă o iluminare fosforescentă specifică.

Metoda roentgenoscopică de studiere a patului vascular are la bază injectarea soluției formată din pulbere de sulfat de bariu pentru roentgenoscopie și soluție fiziologică.

Sulfatul de bariu face parte din clasa de medicamente știute sub numele de medii de contrast pentru radiologie, ce nu conțin iod. Constituie o pulbere fină de culoare albă sau aproape albă, fără conținut de particule nisipoase. De obicei se folosește pentru explorarea tractului digestiv, dar, ținând cont de faptul că noi am lucrat cu cadavre, acesta a fost injectat în aorta abdominală.

Pregătirile cadavrelor pentru injectarea suspensiei de sulfat de bariu au fost similare procedurilor descrise anterior. Suspensia pregătită a fost utilizată imediat după reconstituire. Au fost experimentate proporțiile de 1:1; 1:2 și 1:3. Cea mai reușită proporție, cu o mai bună vizualizare, este cea de 1:1. După reconstituire, soluția obținută necesită a fi utilizată imediat. După injectare, instantaneu, piesele anatomice au fost supuse razelor roentgen pentru vizualizare și cercetare.

Pe parcursul întregului proces de disecție, au fost realizate fotografiile și desenele ale traiectului patului vascular, acordând atenție originii și variațiilor arterelor, datele fiind înregistrate cu cea mai mare precizie.

Metoda roentgenologică de diagnostic al displaziei coxo-femorale la câine conform protocolului FCI impune niște cerințe și proceduri radiografice specifice pentru screening-ul oficial al displaziei de șold cu evaluarea unghiului Norberg.

Unghiul Norberg este un indicator important în evaluarea sănătății articulației coxofemorale, fiind utilizat în special în contextul diagnosticului displaziei de șold la câini și alte animale. Acest unghi oferă informații despre congruența articulației și ajută la identificarea displaziei coxo-femorale la câine.

Conform literaturii, unghiul Norberg este definit ca unghiul format între o linie dreaptă care leagă centrele geometrice ale capetelor femurale și o linie trasată de la centrul capului femural de-a lungul marginii antero-laterale a cavității articulare. Evaluarea corectă a unghiului Norberg, combinată cu alte examinări radiologice și clinice, oferă un diagnostic precis. Procedura radiografică pentru evaluarea displaziei de șold după FCI presupune două poziții, expuse mai jos:

Poziția 1 (poziția oficială) – Membrele posterioare în poziție extinsă (figura 2.2.1, A). Câinele trebuie suficient sedat sau anesteziat pentru a asigura o relaxare musculară completă și este așezat într-un leagăn improvizat, pentru a asigura o poziționare ventrodorsală exactă. Partea stângă sau dreaptă trebuie marcată cu un marker de plumb. Fasciculul este centrat la capătul caudal al pelvisului, care poate fi palpat. Fasciculul este colimat pentru a asigura vizualizarea completă a pelvisului și a rotulei.

Membrele posterioare sunt ținute cu mâinile înmănușate la nivelul tarselor, într-o poziție relaxată. Mai întâi se adduc picioarele, iar membrele posterioare se pun în poziție de pronție. Apoi, acestea sunt întinse și trase în direcția caudală și împinse în jos spre masa de lucru. Vârful labei se rotește spre interior și se suprapune pentru a asigura poziția corectă a femurelor.

Dacă poziția câinelui este corectă, vom observa pe radiografie că:

- întregul pelvis, marcajul stânga/dreapta este clar vizibil;
- ambele aripi iliace și foramele obturatoare sunt perfect egale ca dimensiune, iar articulațiile sacroiliace par similare;
- rotulele sunt suprapuse peste linia mediană a femurului;
- femurele sunt paralele între ele, precum și cu planul sagital care trece prin coloana vertebrală.

Un moment important este ca marginea dorsală a acetabulului să fie clar vizibilă prin capul femural, pentru a putea calcula valorile unghiului Norberg.

În cazul în care cerințele de mai sus nu pot fi îndeplinite din cauza taliei mari a câinelui (rasă gigantică), imaginea trebuie să arate pelvisul complet, inclusiv șoldurile.

Poziția 2 – presupune abducția membrele posterioare și este o poziție suplimentară. Oasele femurale sunt abduse (figura 2.2.1, B).

La un câine de talie medie (de exemplu Golden Retriever), oasele tarsiene sunt ridicate de pe masă cu 30-40 cm. Fasciculul este centrat pe articulațiile șoldului, care sunt situate la nivelul M. pectineus, care poate fi palpat cu ușurință ca un mușchi puternic în formă de fus care merge de la baza bazinului până la femur. Site-ul fascicolului este colimat pentru a asigura vizualizarea completă a pelvisului. Dacă poziția este corectă, se va observa pe radiografie că:

- pelvisul este proiectat simetric, clar vizibil (foramenele obturatoare și aripile iliace sunt simetrice), ultima vertebră lombară este inclusă în film;
- trohanterul mare este proiectat caudal față de gâtul femural;
- marginea craniană a intersecției dintre capul femural și gâtul femural este poziționată în afara acetabulului (figura 2.2.1, poziție suplimentară sau poziția 2).

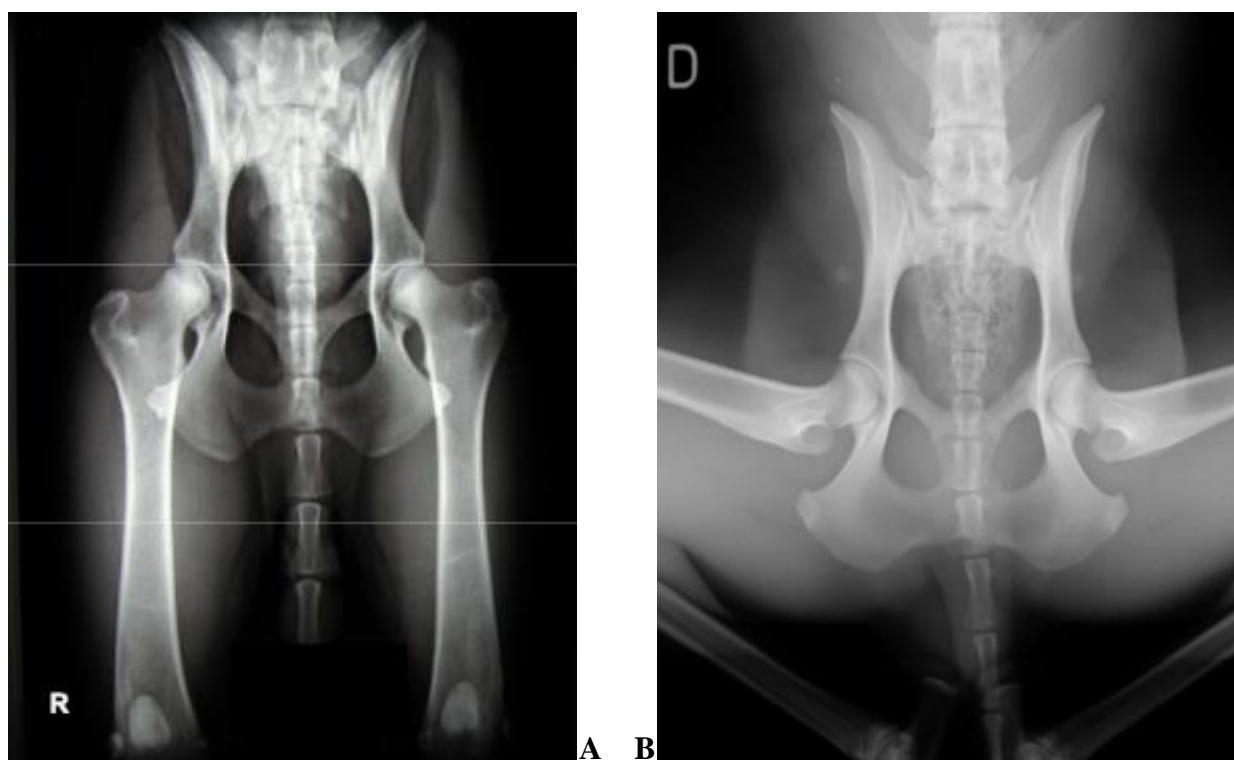


Figura 2.2.1. Procedura radiografică pentru evaluarea displaziei de șold după FCI: Poziția 1, poziția oficială(A), Poziția 2, poziție suplimentară (B), (FCI, 2024).

Metode de cercetare ale sistemului nervos

Confecționarea și studierea pieselor anatomice a permis analiza morfofuncțională a aparatului neuro-vascular, precum și al formațiunilor adiacente articulației coxo-femorale.

Trenul posterior (bazinul și membrele pelvine drept și stâng) a fost disecat cu utilizarea diverselor tehnici anatomice tradiționale de explorare morfologică, pentru a putea evidenția topografia regională. Piesele anatomice respective, prealabil, au fost fixate în soluție de formol de 10%, timp de câteva zile. Pentru a evita inhalarea vaporilor periculoși de formol, cu câteva zile înainte de preparare a fost schimbată soluția de conservare după metoda propusă de B. Berne (Борзяк, Э.И., 2010). Pentru a prepara această soluție a fost necesar de a respecta proporția: apa 3000 ml, alcool etilic 1500 ml, glicerină 500 ml și formalină 150 ml (soluția mamă) (Борзяк, Э.И., 2010). Înainte de a purcede la metoda propriu-zisă de cercetare, preparatele anatomice au fost spălate în flux continuu de apă (figura 2.2.2).

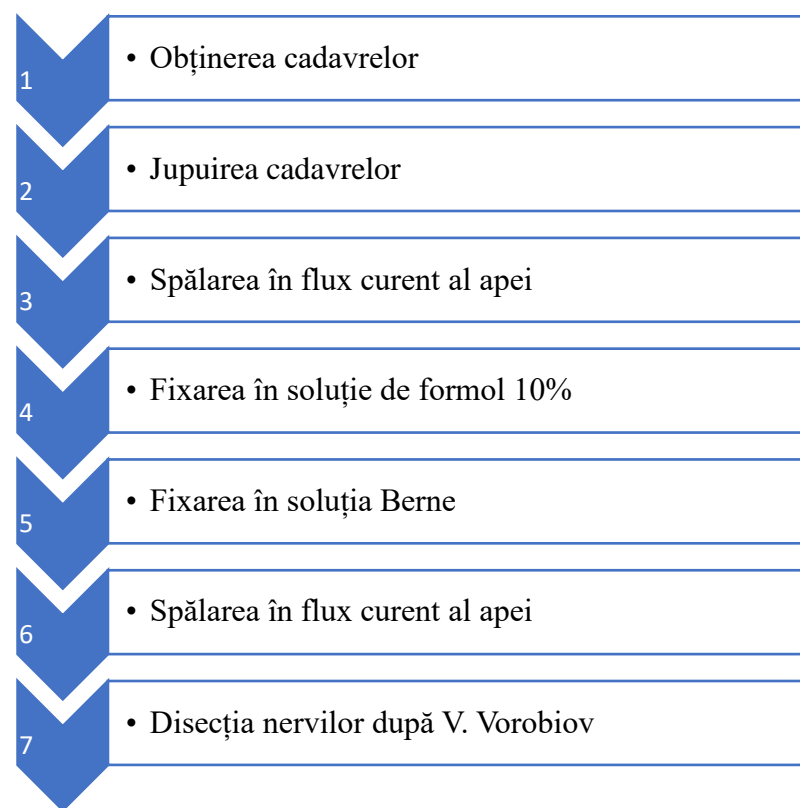


Figura 2.2.2. Succesivitatea etapelor de pregătire a materialului cadaveric pentru disecția nervilor. Schemă A. Dumitriu.

Realizarea acestor cercetări a fost posibilă datorită utilizării diferitor tehnici de explorare morfologică (clasice-comune și speciale, precum și contemporane) pentru a putea stabili nivelul originii, traiectul, particularitățile morfologice, anastomozele și raporturile structurilor anatomice adiacente etc., după cum urmează:

- Sursele de inervație a membrului pelvin, în special a regiunii coxo-femorale la câine, au fost evidențiate prin metode macroscopice și macromicroscopice de disecție anatomică fină, după metoda propusă de Vorobiov V.P. (Воробьев В. П., 1958) și perfecționate de Perlin B. Z. (1994)

(în unele cazuri sub picătura de apă în cădere), sub controlul stereo lupei binoculare OPTICA SZM-2, înzestrate cu cameră digitală Optica PRO 5 SN 336138, ce a permis urmărirea traiectului trunchiurilor nervoase de la origini până la pătrunderea și ramificarea lor în mușchi.

Piese anatomice, precum și preparatele obținute au fost fotografiate, cu raze de lumină artificială directă, uneori sub un strat subțire de apă, cu ajutorul camerei digitale Optica PRO 5 SN 336138. Variațiile anatomice au fost reprezentate grafic în formă de scheme în programul Easy Paint Tool Sai 2, cu o adnotare corespunzătoare caracteristicilor morfologice ale acestora.

- Macro-microscopia, parte componentă a morfologiei, a devenit în ultima perioadă un element indispensabil al cercetărilor morfologice. Inițial a fost formulată de Воробьев В. П., ca o "regiune de frontieră optică" sau câmp vizual macro-microscopic intermediar, ce se plasează între anatomie și histologie, la hotarul de percepere cu ochiul liber (Воробьев, В.П., 1958), ce va contribui la lichidarea „rupturii” dintre macroscopic și microscopic (Ștefăneț, M. și col. 2008). Această metoda stereoscopică de cercetare este extrem de importantă în investigațiile asupra componentelor și structurii organului în variate aspecte ale sale.

- Colorarea sistemului nervos s-a efectuat cu albastru de metilen, după metoda Erlich-Dogel, prin îmbăierea capsulei articulare a articulației coxo-femorale în soluție de albastru metilen în diluție de $\frac{1}{4}$, cu menținerea temperaturii de 35 – 37°C timp de 50 – 90 min. Pe parcursul acestui interval de timp, aproximativ la fiecare 10 – 15 min., capsula articulară a fost scoasă din soluția de metilen pentru aprecierea vizuală și microscopică a intensității de colorare, precum și structurilor componente ale peretelui capsular. Capsula articulară a fost fixată pe o placă de polimeri și reintrodusă în soluția albastru de metilen pe un interval de timp de 5 – 10 min. la temperatura de 36°C. Macropreparatele obținute au fost examinate sub stereolupă binoculară. Imaginile obținute au fost fotografiate cu ajutorul camerei digitale Optica PRO 5 SN 336138.

Colorarea selectivă după metoda originală de microscopie Erlich-Dogel și-a confirmat înalta eficacitate în cercetarea macro-microscopică a componentelor neuro-vasculare din structurile conjunctivale ale articulației coxo-femorale la câine.

Testul Student

Metodele gravimetrice folosite în cercetările noastre au furnizat date statistice calitative, cât și cantitative, care au demonstrat diferite variații ale maselor musculare pelvine, adiacente articulației coxo-femorale displastice și non-displastice.

Datele obținute au fost analizate și prelucrate prin diferite metode matematice, după cum urmează: calculul mediei aritmetice, aprecierea erorii medii aritmetice și aprecierea criteriului

Student. Prelucrarea datelor obținute, precum și crearea tabelelor, diagramelor au fost efectuate în programul Word și Excel.

2.3. Concluzii la Capitolul 2

1. Aplicarea în cercetare a metodei morfometrice a dat posibilitatea de a obține și analiza datele statistice, prin care au fost stabilite anumite criterii și tendințe de dezvoltare și stabilizare a formațiunilor statice și biodinamice ale articulației șoldului la câine. Elucidarea principalelor legități ale biomecanicii articulației respective prezintă una din sarcinile fundamentale ale morfologiei clinice, deoarece se constată o creștere a incidenței patologiilor acestei diartroze, având ca origine factori traumatici sau genetici.

2. Metodele de cercetare clasice și moderne ale dinamicii dezvoltării patului vascular au oferit posibilitatea de a evidenția organizarea structurală și funcțională a patului vascular la nivelul musculaturii și a formațiunii capsulare din regiunea coxo-femurală. Au fost utilizate metode de cercetare ale vaselor prin injectarea unei mase polimerice omogenizată cu colorant fluorescent, care au fost supuse mai apoi coroziei. Pe parcursul întregului proces de disecție, au fost realizate fotografii, desene și scheme grafice ale traiectului patului vascular, cât și ale ramificațiilor nervilor regiunii, acordând atenție originii și variațiilor arterelor.

3. Evidențierea componentelor sistemului nervos vegetativ la nivelul capsulei articulare s-a realizat prin colorarea cu albastru de metilen după metoda Erlih-Dogel, care a oferit posibilitatea de a evidenția la nivel macro-microscopic elementele neuro-vasculare din structurile conjunctive ale capsulei articulației coxo-femorale.

4. Metoda roentgenologică de diagnostic a displaziei coxo-femorale la câine conform protocolului FCI, impune niște cerințe pentru screening-ul oficial al displaziei de șold, iar pentru aceasta au fost urmărite în cercetarea noastră toate recomandările respectivului protocol. O mare importanță a fost acordată procedurii radiografice pentru evaluarea displaziei coxo-femorale după FCI. A fost necesar ca imaginile radiografice să fie interpretate și punctate de medici veterinari specializați în acest domeniu, pentru stabilirea diagnosticului și aprecierea gradului de displazie a articulației șoldului la câine.

3. PARTICULARITĂȚILE ANATOMO-TOPOGRAFICE ALE COMPONENTELOR REGIUNII COXO-FEMURALE LA CÂINE

La canidele domestice, articulația zono-stilopodială (a șoldului) prezintă o mobilitate mai accentuată decât la membrele toracice. Fiind situată între centura pelvină și membrul liber, are o contribuție determinată atât static, cât și dinamic în timpul mișcării. Acest lucru apare vizibil datorită formei suprafețelor articulare participante, care la membrul pelvin sunt de tip sferoidal.

Caput femoris face parte din extremitatea proximală a femurului, este bine șlefuit, de forma unei calote specifice sub forma a 2/3 de sferă și prezintă în centru o depresiune nearticulară – *Fovea capitis*. Capul se continuă lateral cu *Collum femoris*. Pe toată suprafața sa, cu excepția fosetei, capul femural este acoperit de cartilaj articular, hialin, mai gros în porțiunea centrală.

Acetabulul este o cavitate hemisferică pe fața laterală a coxalului la unirea corpurilor celor trei oase componente. Pe sprânceana cavității acetabulare se prinde un bulet fibrocartilagos acetabular, care mărește suprafața de contact și care sare peste incizura acetabulară formând ligamentul transvers acetabular, care transformă incizura respectivă într-un orificiu.

Mijloacele de legătură sunt reprezentate de două formațiuni ligamentare: capsula articulară și ligamentul capului femural. Ligamentul capsular este simplu, nu prezintă întărituri speciale, este format din fibre circulare în stratul profund și longitudinale la suprafață. În poziție normală, cea mai mare parte a capsulei este în tensiune. Capsula articulară este protejată în partea cranială de un redus mușchi articular. Alți mușchi tensori ai capsulei articulare sunt reprezentați de: dorsal – m. gluteu profund; ventral – m. obturator intern; caudal – mm. gemeni și cranio - medial de m. iliopsoas. La carnivore, ligamentul capului femural se inseră în centrul capului femural iar fascicolul accesoriu lipsește (Coțofan, V. et al., 1999, Spătaru, M.C., 2009); posibilitățile de mișcare la câine sunt destul de variate.

Mijloacele de alunecare sunt reprezentate de membrana sinovială și lichidul sinovial, care ocupă spațiul articular. Membrana sinovială este o seroasă ce produce lichidul sinovial și are structural două straturi:

- stratul limitat (intima) care delimitează cavitatea articulară, venind în contact direct cu lichidul articular;
- stratul subsinovial (subintima) situat sub membrana bazală, format din țesutul conjunctiv lax, bogat în vase sangvine și limfatice.

Funcțiile membranei sinoviale sunt: filtrarea serului pentru constituirea parțială a fluidului sinovial; secreția constituentelor matricei și lichidului sinovial, capacitatea macrofagică de debarasare a cavității articulare de particule mecanice și reactivitatea imunologică a componentelor celulare. Diferențierea grupelor de mușchi, care acționează asupra articulației

coxo-femorale, reiese din importanța lor funcțională (Adams, D.R., 1986; Anderson, W., 1994; Waibl, H., 1995; Середа, И.В., 2009).

La nivelul articulației șoldului, datorită structurii sale specifice, sunt posibile mișcări de flexie – extensie, adducție – abducție și pronție – supinație (Середа, И.В., 2009). Însă cele mai importante sunt mișcările de flexie și extensie, realizate în plan sagital, care asigură perfecțiunea biomecanică a regiunii. Printre extensorii diartrozei sus-numite se evidențiază două grupe de mușchi: mm. gluteali și mm. femurali – caudali. Mușchii gluteali sunt reprezentați de mușchi dispuși în straturi succesive: *m. gluteus superficialis*, *m. gluteus medius*, *m. piriformis*, *m. gluteus accessorius*, *m. gluteus profundus* – toți mușchii enumerați sunt cu acțiune mono-articulară. Grupul de mușchi femurali – caudali este reprezentat de *m. biceps femoris*, *m. semitendinosus*, *m. semimembranosus*, *m. quadratus femoris*) și *m. gracilis*, mușchi deosebit de puternici, care se întind de la spina sacrală până la tibie și calcaneu, având acțiune asupra mai multor articulații ale membrului pelvin, fiind astfel poliarticulări.

Grupul de flexori, după conformația structurală și volum, cedează flexorilor și sunt dispuși cranial de articulație și reprezentați de *m. ilio - lumbalis*, *m. tensor fasciae latae*, *m. sartorius*, *m. pectineus*, *m. rectus femoris*. Mușchii adductori sunt dispuși pe fața medială a femurului: *m. gracilis*, *musculi adductor*, *m. pectineus*. din supinatori fac parte *m. obturatorius externus* și *m. obturatorius internus*, *musculi gemelli*, *m. iliopsoas*. Din grupul de pronatori ai șoldului fac parte *m. gluteus superficialis*, *m. semimembranosus* și *m. semitendinosus*.

3.1. Aspecte privind organizarea structurală și biodinamică ale articulației coxo-femorale

Metodele anatomo-clinice au o valoare semnificativă pentru aprecierea schimbărilor de vârstă, precum și ale componentelor și disfuncțiilor structurale.

Membrul pelvin la câine, înzestrat cu mase musculare lungi, foarte puternice și voluminoase, îndeplinește două funcții primordiale: cu rol de sprijin și locomoție. Membrele, destinate, prin excelență, propulsiei și cabrării, au capacitatea de a dezvolta forțe necesare procesului de deplasare. Baza anatomică a acestuia este formată din oase lungi, cu unghiuri articulare ascuțite, permițând deschideri succesive și ample, ce favorizează propriu-zis propulsia câinelui. Acțiunea mușchilor membrului pelvin este influențată de forțele mecanice, realizată prin intermediul articulațiilor fibroase și sinoviale. Înțelegerea acțiunii acestor forțe, precum și a procesului de biodinamică va elucida mecanismul producerii patologiei articulației coxofemorale, va facilita diagnosticul și tratamentul.

Articulația coxofemurală este una din cele mai robuste articulații ale corpului câinelui, extrem de sensibilă la încărcare, în cazul unor anomalii axiale. Stabilitatea și mobilitatea acesteia se datorează combinației dintre capsula articulară foarte rezistentă, ligamentele acesteia și masa musculară care o înconjoară.

La recepționarea cadavrelor, au fost examinate articulațiile coxo-femorale cu scopul determinării laxității articulare, crepitației și diversității mișcării. S-a recurs la palparea creștelor iliace, la nivelul articulării cu os sacrum, raportându-le la aspectul cranian al bazinului, măsuri întreprinse pentru observarea simetriei lor. Fracturile pelviene și luxațiile sacroiliace sunt frecvente și au ca rezultat o asimetrie palpabilă. A urmat palparea trohanterului mare a femurului, lateral de șold, poziționând degetul mare la nivelul șanțului dintre trohanterul mare și tuberozitatea ischiatică, s-au efectuat mișcări rotative ale coapsei spre lateral, în timp ce observam deplasarea degetului mare de trohanter. Acest lucru nu se întâmplă atunci când există o luxație de șold.

Pielea, țesutul adipos, precum și mușchii subcutani (deoarece au fost intim atașați de piele decât de structurile musculare adiacente) au fost meticolos îndepărtate pentru a avea acces la masele musculare ale trenului posterior. Mușchii membrului pelvin, precum și ai celorlalte părți ale corpului, sunt acoperiți de fascii contentive, puternice, ce se inseră pe proeminențele osoase ale regiunii. Fasciile superficiale și cele profunde ale membrului pelvin nu au putut fi mereu separate și, în general, cea profundă era mai densă. Aceasta acoperă mușchii dorsali ai zonei lombare, pelvisului și cozii și reprezintă continuitatea fasciei toracolombare. Această fascie, distinct lucitoare, acoperă mușchii pelvisului și servește parțial ca origine pentru *m. gluteus medius* și *m. gluteus superficialis*.

Distal, fascia gluteală profundă s-a îmbinat cu fascia coapsei, unde a devenit fascie femurală medială și laterală. Fascia medială este subțire, în timp ce fascia laterală femurală este groasă și servește ca o inserție aponevrotică pentru mușchii coapsei.

După înlăturarea fasciilor, s-a purces la cercetarea regiunilor sistematizate în: mușchii bazinului și mușchii coapsei. Toate structurile anatomice (mușchi) adiacente articulației coxo-femorale au fost identificate, cântărite și determinată sursa de inervație. Mușchii ce au depășit limitele bazinului și se inseră pe trunchi, precum *m. iliopsoas* – un mușchi sublombar, vizibil la inserarea sa pe trohanterul mic al femurului, au fost disecați și excluși din cercetare.

Masele musculare situate caudal regiunii coapsei sunt formate din trei mușchi primari: *m. biceps femoris* – amplasat lateral; *m. semitendinosus* - caudal și *m. semimembranosus* – medial (figura 3.1.1). *M. abductor cruris caudalis* a fost extrem de subțire, reprezentat de o bandă îngustă, strâns asociat cu suprafața mediocaudală a *m. biceps femoris*, a prezentat origine pe ligamentul sacrotuberos, iar inserția pe fascia gambei. Acesta are rol de abductor și flexor al gambei.



Figura 3.1.1. Mușchii superficiali ai membrului pelvin stâng, vedere caudo-laterală:
 1 – *m. semimembranosus*, 2 – *m. semitendinosus*, 3 – *m. biceps femoris*, 4 – *m. gluteus superficialis*,
 5 – *m. gluteus medius*. Piesă confecționată de A. Dumitriu.

M. biceps femori este cel mai lung și lat mușchi al coapsei. Masa acestuia a constituit în medie 0,57% pe partea dreaptă și respectiv 0,59% pe stânga, din masa totală a corpului. Cea mai mare parte a fibrelor sale se îndreaptă cranio - distal, deși spre partea caudală au fost observate fibre cu o orientare direct distală. Pentru a identifica originea acestuia, am identificat aspectul lateral al tuberozității ischiatice și ligamentul sacroschiatic, care se extinde de la acesta la sacru. *M. biceps* apare la nivelul acestor structuri. Cranial, mușchiul se inseră prin intermediul fasciei late și celei crurale, iar porțiunea caudală, dublă, a prezentat inserție pe fascia gambei, îndreptându-se printr-o bridă spre tuberculul calcaneului și ajută la formarea corzii jaretului. Curățând granița caudală și suprafețele adiacente ale mușchiului, în profunzimea țesutului adipos a fost vizualizat ganglionul limfatic popliteu. Disecând *m. biceps femoral*, a fost vizualizat traiectul *n. sciatic*, care are rol de inervare, fiind interpus între acesta și *m. adductor*. Acesta îndeplinește o acțiune dublă, partea cranială are rol de extensie a șoldului, genunchiului și gleznei, iar partea caudală flexează genunchiul.

M. semitendinosus este poziționat între *m. biceps femoris* și *m. semimembranosus*, cu originea pe tuberozitatea ischiatică (unica inserție specifică exclusiv câinelui). Inserția se află în apropierea capului medial al *m. gastrocnemius* fiind acoperit de *m. gracilis*. Este aproape la fel de lung, cât este de gros și se extinde în principal de la tuberozitatea ischiatică la corpul tibiei. Masa

acestui a constituit 0,20% din masa corpului, atât pe dreapta, cât și pe partea stângă. Cu ajutorul fasciei crurale, se atașează și la tuberculul calcaneului. Rolul acestui mușchi constă în extinderea șoldului, flexia genunchiului și extinderea gleznei. Inervarea este realizată de nervul sciatic.

M. semimembranosus prezintă dimensiuni mai mari în zona secțiunii transversale decât *m. semitendinosus*, dar nu este la fel de lung. Lateral este marcat între *m. semitendinosus* și *m. biceps femoris*, iar medial de *m. gracillis* și *musculi adductor*. Distal mușchiul se bifurcă în segmentul medial și lateral, acestea fiind aproximativ de aceeași dimensiune, cântărirea cărora a fost posibilă doar la specișenele cu o masă corporală mai mare de 6 kg. Respectiv masa acestuia a constituit 0,36% pe dreapta și 0,34% pe stânga din masa totală a corpului. Acest mușchi se extinde de la tuberozitatea ischiatică la partea medială a extremității distale a femurului și spre extremitatea proximală a tibiei, la nivelul condilului medial. Inserția a fost vizualizată mai bine după ce am disecat mușchii sartorius și *m. gracilis*. Are rol de extensie a șoldului. Segmentul cu inserție pe osul femural extinde genunchiul; segmentul cu inserție pe os tibial are rol de flexie sau extensie a genunchiului, în funcție de poziția membrului. Inervarea este realizată de nervul sciatic.

Mușchii mediali ai coapsei de asemenea sunt foarte dezvoltați și suprapuși în două straturi distincte: profund și superficial. Stratul superficial este format din *m. gracillis*, *m. sartorius*, iar cel profund din *m. pectineus*, *musculi adductor longus*, *brevis* și *magnus* (figura 3.1.2; 3.1.3).

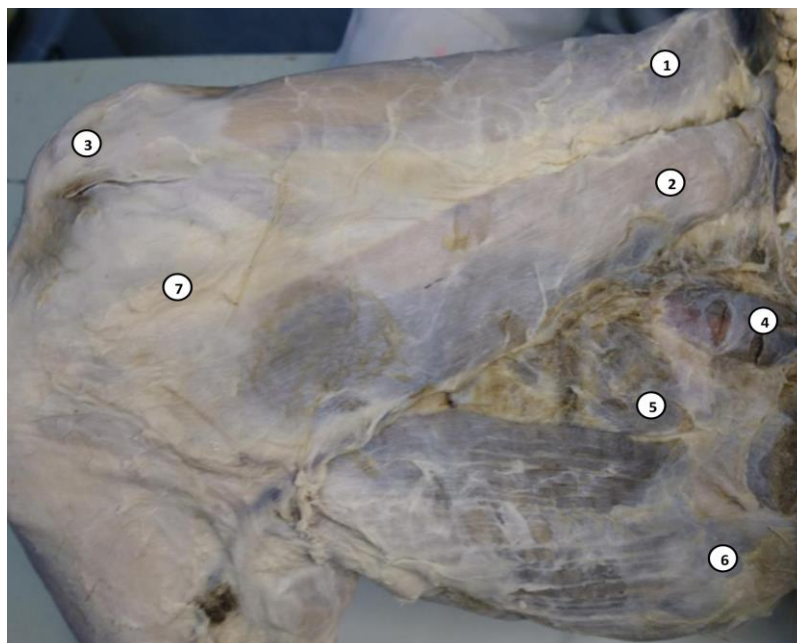


Figura 3.1.2. Mușchii superficiali ai membrului pelvin stâng, vedere medială: 1 – *m. sartorius*, partea cranială, 2 – *m. sartorius*, partea caudală, 3 – articulația rotuliană, 4 – *m. pectineus*, 5 – *m. adductor*, 6 – *m. gracillis*, 7 – fascii intermusculare. Piesă confecționată de A. Dumitriu.

M. sartorius este poziționat pe suprafețele cranială și cranio-medială ale coapsei. La câine este mult mai lat decât la alte specii de animale și este format din două porțiuni: cranială și caudală. Greutatea raportată la masa totală a corpului a porțiunii craniene, atât drepte, cât și celei stângi, a constituit 0,12% și respectiv porțiunea caudală dreaptă 0,05% și 0,06% – pe stânga. Aceste părți se extind de la spina iliacă vento-cranială până la tibie. Partea craniană formează conturul cranial al coapsei și poate atinge 1 cm în grosime. Partea caudală se află pe partea medială a coapsei și este mai subțire, mai lată și mai lungă decât cea cranială. Ambele porțiuni musculare se aflau predominant pe latura medială a m. cvadriceps femural. Distal, ambele părți se inserează pe rotulă și pe partea cranială a tibiei.

Originea porțiunii craniale este pe creasta iliumului și fascia toraco-lombară; porțiunea caudală pe partea cranio-ventrală a crestei iliace. Are acțiune de flexie a coapsei, porțiunea cranială are rol de extensie a grasetului, iar porțiunea caudală are rol de flexie a grasetului. Inervarea este realizată de nervul femural.

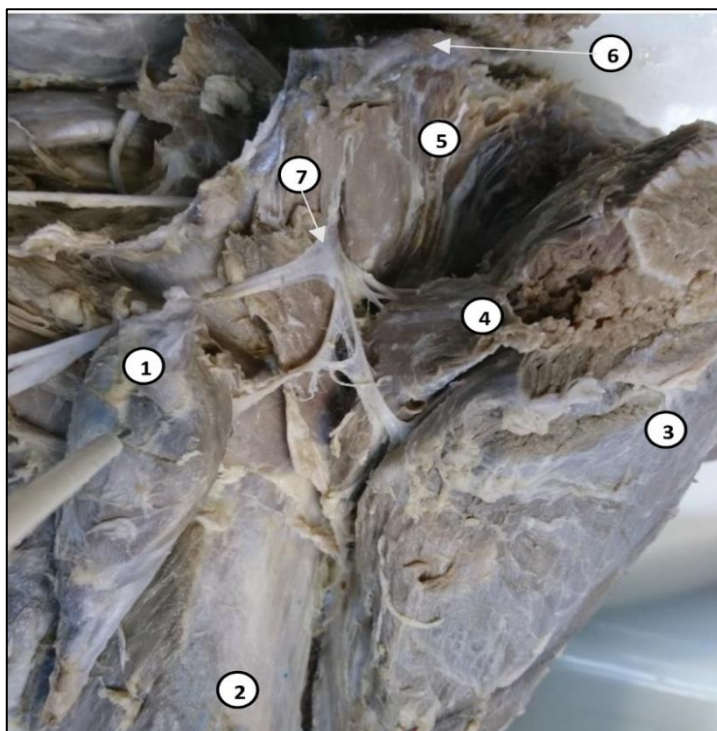


Figura 3.1.3. Mușchii și nervii membrului pelvin stâng, vedere ventro-medială: 1 – *m. pectineus*, 2 – *m. vastus medialis*, 3 – *m. adductor*, 4 – *m. adductor longus*, 5 – *m. external obturator*, 6 – *symphysis pelvina*, 7 – *n. obturatorius*. Piesă confecționată de A. Dumitriu.

M. gracilis ia naștere din tendonul simfizar, un tendon gros, lat, atașat ventral la simfiza pelvină. Aponevroza *m. gracilis* acoperă *musculi adductor*. Efectuând incizia acestui mușchi prin originea sa aponevrotică, am observat inserția pe fața inferioară a simfizei ischiopubiene, precum

și cea a *m. semitendinosus*, pe marginea craniană a tibiei. Fiind un mușchi lat, porțiunea craniană a fost plasată în interiorul unghiului coxofemural, iar partea caudală în afara acestuia. Astfel acest mușchi exercită mai multe funcții: de adducție a membrului, flexia grasetului, extensia coapsei și jaretului. Porțiunea posterioară are rol de extensie a articulației coxo-femorale. Inervația este atribuită nervului obturator. Greutatea acestuia a constituit, pe dreapta 0,18% și respectiv pe stânga 0,19% din masa totală a corpului.

Triunghiul femural este acel spațiu triunghiular prin care intră și ies vasele femurale spre și în afara membrului pelvin. A fost localizat pe suprafața mediană, având baza pe peretele abdominal. Spațial, triunghiul cranial a fost vizualizat între partea caudală a *m. sartorius* și caudal între *m. pectineu* și *m. adductor*. La nivelul mușchilor *m. ilio-psoas* și *m. drept femural* formează partea proximal - laterală a triunghiului. *M. vastus medialis* formează partea laterală distală. În afară de multe alte structuri, la nivelul acestui triunghi a fost disecată vena și artera femurală. Îndepărtând fascia femurală mediană și țesutul adipos, ce acoperea și îngloba artera și vena femurală, am facilitat vizualizarea acestor formațiuni anatomice. Vena femurală are o localizare exclusiv caudal de arteră, în toate cazurile de disecție (figura 3.1.4).




Figura 3.1.4. Triada formată din venă, arteră și nerv: *V* – vena femoralis, *A* – artera femoralis, *N* – nerv femoralis. Piesă confecționată de A. Dumitriu.

M. pectineus este un mușchi mic, de forma unui fus care aparține mușchilor mediani profunzi ai coapsei (figura 3.1.2, 3.1.3). Localizarea acestuia se află caudal de *m. adductor* și cranial de *m. vastus medialis*. Își are originea pe tendonul prepubic și pe marginea ventrală a pubisului. În regiunea ilio-pubiană am putut vedea o formațiune cartilaginoasă, mică, încorporată. Prin disecție boantă cu ajutorul mânerului bisturiului, am izolat tendonul de inserție de pe suprafața caudo - medială a capătului distal al osului femural. Are o acțiune de adducție a membrului pelvin.

Este supus inervării de către nervul obturator. Masa acestuia, atât pe partea dreaptă, cât și stângă a membrului pelvin, a constituit 0,04% din masa totală.

Mușchii adductori au fost formați din mai multe porțiuni *m. adductor magnus*, *m. adductor brevis* și *m. adductor longus*, care adesea nu au fost clar divizibili. Este un mușchi piramidal mare, comprimat între *m. semimembranosus* și *m. pectineus*, se extinde de la simfiza pelvină la fațeta caudală a femurului. Acesta este parțial acoperit lateral de *m. biceps femoris* și medial, de *m. gracilis*. Pentru a putea avansa spre profunzime, acest mușchi a fost disecat la locul său de origine, de-a lungul simfizei. Originile mușchiului sunt la nivelul simfizei pelviene prin intermediul tendonului simfizic, parte adiacentă a arcului ischiatic și suprafața ventrală a pubisului și ischiumului, iar inserția pe toată marginea caudo-laterală a osului femural. Are acțiune de extensie a șoldului și adducție a membrului. Este supus inervării n. obturator. Masa mușchilor adductori, în ansamblu, a constituit 0,50% din masa totală a corpului, atât pe partea dreaptă, cât și stângă.

Mușchii laterali ai pelvisului au fost disecați după cum urmează (figura 3.1.5):

M. tensor fasciae latae este un mușchi triunghiular cu o poziționare proximală de tuberculul coxal. Cranial, este mărginit de *m. sartorius*, caudo - dorsal de *m. gluteus medius* și disto - medial de *m. quadriceps femoris*. O parte din suprafața sa caudo - dorsală este atașată de *m. gluteus medius* în apropierea originii sale.

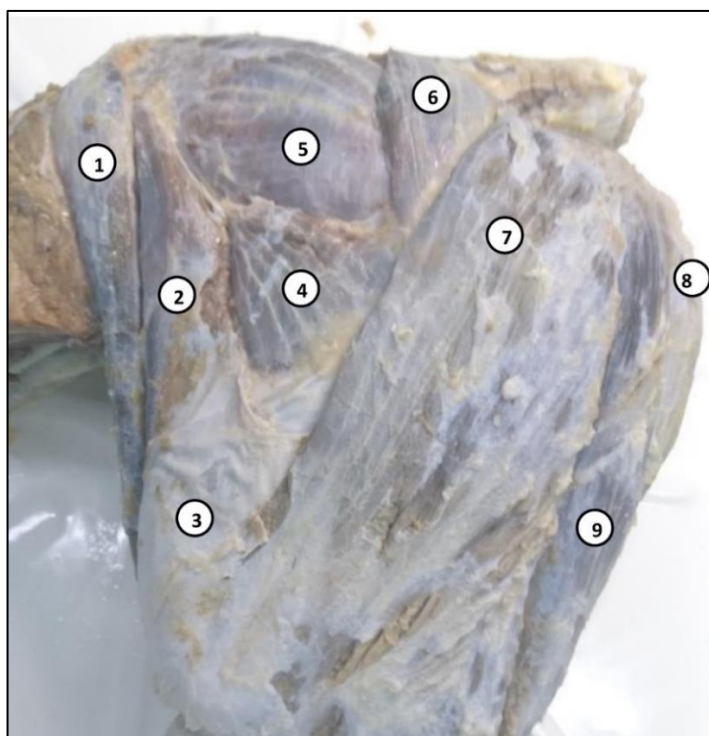

Figura 3.1.5. Mușchii superficiali ai membrului pelvin stâng, vedere laterală: 1 – *m. sartorius*, 2 – *m. tensor fasciae latae* (partea cranială), 3 – *fascia latae*, 4 – *m. tensor fasciae latae* (partea caudală), 5 – *m. gluteus medius*, 6 – *m. gluteus superficialis*, 7 – *m. biceps femoris*, 8 – *m. semimembranosus*, 9 – *m. semitendinosus*. Piesă confecționată de A. Dumitriu.

Mușchiul în timpul cercetării a fost divizat în două porțiuni: cranială și caudală. Originile acestuia au fost observate pe tuberculul coxal și partea adiacentă a iliumului; pe aponevroza m. gluteu mijlociu, iar inserția pe fascia femurală laterală. Are rol de întindere a fasciei femurale laterale, de flexie a șoldului și extensie a grasetului. Inervarea acestuia este efectuată de nervul gluteu cranian. Masa acestui mușchi raportată la masa totală a corpului a constitui pe partea dreaptă 0,15%, iar pe stânga 0,13%.

M. gluteus superficialis este mic și este amplasat caudal de *m. gluteus medius* (figura 3.1.5). Fibrele sale au fost dispuse distal, de la nivelul fasciei gluteale profunde care acoperă m. gluteu mijlociu și de la nivelul os sacrum și prima vertebră caudală până la nivelul trohanterului mare al femurului, unde converg, înainte de a forma o aponevroză care se orientează sub m. biceps către al treilea trohanter. *M. gluteus superficialis* a fost curățat minuțios și transecat la 1 cm de la începutul inserției sale pe aponevroză. Am putut observa ligamentul sacro-tuberal, care reprezintă o bandă colagenă cu o orientare de la sacrum spre unghiul lateral al tuberculului ischiatic. Pe parcursul disecției am putut observa că *m. gluteus superficialis* ia naștere din jumătatea proximală a acestui ligament. Are origine pe marginea laterală a sacrului, parțial prin intermediul ligamentului sacro-tuberal; partea cranio-dorsală prin intermediul fasciei gluteale profunde. Inserția acestuia este pe al treilea trohanter. Are acțiune de extensie a șoldului și de abducție a membrului. Este supus inervării de nervul gluteu caudal. Masa *m. gluteus superficialis*, în ansamblu, constituit 0,06% din masa totală a corpului, atât pe dreapta, cât și pe stângă.

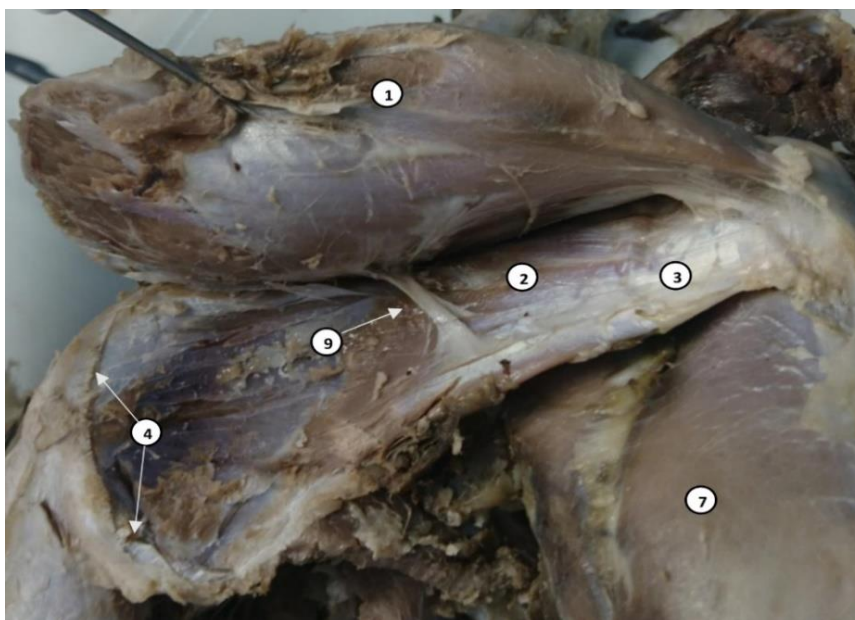

Figura 3.1.6. Mușchii gluteali și formațiunile adiacente ale membrului pelvin stâng, vedere laterală: 1 – *m. gluteus medius*, 2 – *m. gluteus profundus*, 3 – inserția m. gluteu profund pe fața medială a trochanterului mare, 4 – creasta ischiatică, 7 – *m. vastus lateralis*, 9 – *n. gluteus cranialis*. Piesă confecționată de A. Dumitriu.

M. gluteus medius este un mușchi mare, ovoid, care se află între *m. tensor fasciae latae* și *m. gluteus superficialis*. Suprafața mușchiului a fost îndepărtată, curbând dorso-cranial fascia gluteală profundă spre creasta iliacă. Acest lucru a favorizat vizualizarea fibrelor musculare, care sunt dispuse paralel la axa acestuia. Întreaga margine caudo-dorsală a *m. gluteus medius* este acoperită de *m. gluteus superficialis*. Porțiunea caudală, profundă, a acestuia este separată de mușchiul piriform. Originea mușchiului a fost observată pe suprafața gluteală a crestei iliace, iar inserția mobilă pe marele trochanter. Are acțiune de extensie și abducție a șoldului și de rotație a membrul pelvin medial. Este supus inervării de *n. gluteus cranialis* (figurile 3.1.6; 3.1.7). Masa *m. gluteus medius*, în ansamblu, a constituit 0,26% din masa totală a corpului, atât pe partea dreaptă, cât și stângă, fiind unul dintre cel mai voluminos mușchi din acest grup.

M. gluteus profundus este în formă de evantai, fiind complet acoperit de *m. gluteus medius* (figurile 3.1.6; 3.1.7).




Figura 3.1.7. Mușchii gluteali profunzi și formațiunile adiacente ale membrului pelvin stâng, vedere laterală: 1 – *m. gluteus medius*, 2 – *m. gluteus profundus*, 3 – inserția *m. gluteus profundus* pe fața medială a trochanterului mare, 4 – creasta ischiatică, 5 – *m. tensor fasciae latae* (partea cranială), 6 – *m. tensor fasciae latae* (partea caudală), 7 – *m. vastus lateralis*, 9 – *n. gluteus cranialis*. Piesă confecționată de A. Dumitriu.

Fibrele sale converg pentru a se insera pe fața craniană a trohanterului mare. Are originea pe corpul iliumului; spina ischiatică, iar inserția pe fațeta craniană a marelui trohanter. Are acțiune de extensie și abducție a șoldului și de rotație a membrul pelvin medial. Este inervat de *n. gluteus*

cranialis. Masa acestui mușchi raportată la masa totală a corpului a constituit pe partea dreaptă 0,04%, iar pe stânga 0,05%.

M. articularis coxae este un mușchi mic, în formă de fus dispus pe fațeta cranio-laterală a capsulei articulației coxo-femorale. Acesta este acoperit de *m. gluteus profundus*. Se naște din suprafața laterală a iliumului și a *m. rectus femoris* și se înserează pe gâtul femurului. Acest mușchi nu a necesitat disecție.

Cei patru mușchi ai acestui grup sunt importanți din cauza proximității lor de șold. Ei sunt dispuși caudal de șold și se extind din interiorul și exteriorul suprafețelor ischiumului spre femur. Toți au rol de a roti membrul lateral. Această acțiune se opune rotației mediale de mușchii gluteali, astfel încât coapsa să se miște în plan sagital la șold.

Mușchii profunzi ai bazinului, prin amplasarea lor, sunt completamente camuflați de formațiunile adiacente articulației coxo-femorale.

M. obturatorius internus are formă de evantai și este dispus pe suprafața dorsală a ischiumului și pubisului. Fibrele sale musculare converg spre creasta ischiatică mică. Corpul mușchiului a fost expus la originea sa, pe suprafața dorsală a ischiumului, prin îndepărtarea grăsimii și fasciei care se află caudomedial de ligamentul sacrotuberal. Fibrele *m. obturator internus*, aflate caudal, sunt dispuse cranio-lateral spre creasta ischiatică mică, unde propriu-zis, începe tendonul mușchiului. Tendonul *m. obturator internus* trece peste creasta ischiatică mică, ventral de ligamentul sacrotuberal. Ligamentul sacrotuberal a fost disecat și curbat spre țesuturile moi adiacente pentru a expune tendonul de inserție a mușchiului *obturator internus*. Tendonul *m. obturator internus*, pe măsură ce traversa mm. gemeni, a fost disecat și curbat, pentru a putea observa bursa care se afla între tendon și creasta ischiatică mică. Are origine la nivelul simfizei pelvine și suprafața dorsală a ischiumului și pubisului, iar inserția la nivelul fosei trohanterice a femurului. Exerciță acțiune de rotație a membrului pelvin lateral spre șold. Inervare - de nervul sciatic.

M. obturatorius externus, deasemenea, are forma unui evantai și ia naștere pe suprafața ventrală a pubisului și ischiumului. Acoperă gaura obturată. Marginea sa caudală este acoperită de *m. quadratus femoris*, pe când granița craniană este ascunsă de *musculi adductor*, urmărind obturatorul extern până la inserția sa. Originea acestuia este pe suprafața ventrală a pubisului și ischiumului, iar inserția în fosa trochanterică exercită acțiune de rotație laterală a membrului pelvin. Inervare - de nervul obturator.

Masa *m. obturatorius internus* și *m. obturatorius externus*, în ansamblu, a constituit 0,05% din masa totală a corpului, atât pe partea dreaptă, cât și stângă.

Mm. gemelli reprezintă doi mușchi fuzionați, ce se află sub tendonul *m. obturator internus*. Distal sunt interpuși între *m. quadriceps femoris* și *m. obturatorius internus*, distal și proximal de

m. gluteus. Acești mușchi sunt profund îngroșați de către tendonul *m. obturator intern* astfel încât marginile lor se suprapun acestui tendon. Au origine pe suprafața laterală a ischiului, caudal de acetabulum și ventral de creasta ischiatică mică, iar inserția în fosa trochanterică. Exerciță acțiune de rotație a membrului pelvin lateral spre șold. Inervare - de *n. sciatic*. Gravimetria acestor mușchi a fost evaluată cantitativ, însă raportul procentual față de masa totală a fost foarte mic (0,002%).

M. quadratus femoris este scurt și gros. Se află adânc sub profunzimea *m. biceps femoris*, unde este interpus între *mm. adductor - medial*, *m. biceps femori - lateral*, *m. obturatorius* și *m. gemelli - dorsal*. Fibrele sale sunt dispuse în unghi drept față de axa longitudinală a coapsei. A fost examinat din ambele părți, medial și lateral, și masa acestuia a constituit 0,03%, atât pe dreapta, cât și pe stânga, din masa totală a corpului. Marginea dorsală a *m. patrat femural* se afla aproape de marginea ventrală a *mm. gemeni*. Originea acestuia este pe suprafața ventrală a părții caudale a ischiului, iar inserția pe creasta intertrohanterică. Exerciță acțiune de rotație a membrului pelvin lateral și extensie a șoldului. Inervare - de *nervul sciatic*.

Mușchii craniali ai coapsei au o amplasare la nivelul unghiului interior al oaselor coxo-femorale și în exteriorul unghiului genunchiului, fiind plasați în plan profund (figura 3.1.8).

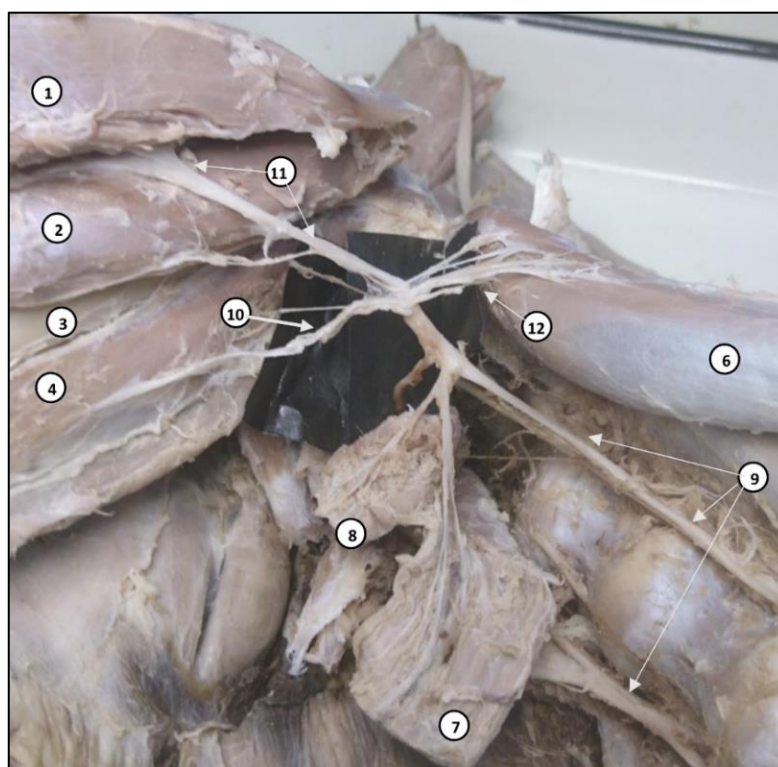


Figura 3.1.8. Mușchii craniali ai coapsei și formațiunile adiacente, membrului pelvin drept: 1 – *m. vastus lateralis*, 2 – *m. vastus intermedius*, 3 – *os femoris*, 4 – *m. vastus medialis*, 6 – *m. rectus femoris*, 7 – *m. sartorius*, partea cranială, 8 – *m. sartorius*, partea caudală, 9 – *plexus lumbalis*, *n. femoralis*, 10, 11, 12 – ramuri musculare ale *n. femoralis*. Piesă confecționată de A. Dumitriu.

M. quadriceps femoris este împărțit în patru capete de origine, care sunt contopite distal. El ia naștere de pe femur și ilium și este inserat pe tuberozitatea tibială. Rotula se află în interiorul tendonului de inserție. Acest mușchi este cel mai puternic extensor al grasetului și este necesar pentru ca animalul să-și sprijine greutatea. Rotula, un os sesamoid, este intercalată în tendonul mare de inserție al cvadricepsului. Se articulează cu trochlea femurului. Ligamentul rotulian se extinde de la rotulă la tuberozitatea tibială. Este capătul distal al tendonului de inserție al cvadricepsului. Masa acestor mușchi, în ansamblu, a constituit pe partea dreaptă 0,81%, iar pe stânga 0,76% din masa totală a corpului.

M. rectus femoris este cea mai craniană componentă a *m. quadratus femoris* și singurul care ia naștere de pe osul iliac. Proximal, este circular în secțiune transversală și trece între *m. vastus medialis* și *m. vastus lateralis*. *M. drept femural* ia naștere la nivelul os ilium, cranial de acetabulum și se inseră pe tuberozitatea tibială. Este un flexor al șoldului, precum și un extensor al grasetului.

M. vastus lateralis se află latero-caudal de *m. rectus femoris*, cu care se contopește în partea distală. *M. vastus lateralis* este parțial separat de *m. vastus intermedius* printr-un sept intermuscular slab dezvoltat. În timpul disecției, am observat că *m. vastus lateralis* ia naștere din partea proximală a marginii laterale a suprafeței caudale aspre a femurului. Se inserează cu *m. rectus femoris* pe tuberozitatea tibială.

M. vastus intermedius se află direct pe suprafața netedă craniană a femurului și fuzionează destul de intim cu ceilalți doi mușchi vaști. Ia naștere împreună cu *m. vastus lateralis*, care îl acoperă, din partea laterală a capului proximal al femurului. Se inserează pe tuberozitatea tibială cu ceilalți membri ai grupului.

M. vastus medialis provine din partea medială a capătului proximal al suprafeței craniene a femurului și capătul proximal al crestei mediale de pe suprafața aspră caudală. Se inserează pe celălalt cap al *m. quadratus femoris* și pe tuberozitatea tibială.

Originea *m. rectus femoris* este pe ilium, iar a *mm. vastus* la nivelul proximal al femurului. Inserțiile-pe tuberozitatea tibială. Își exercită acțiunea de extensie a grasetului și de flexie a șoldului. Este supus inervării de către nervul femural.

Astfel, masele musculare componente ale bazinului și coapsei sunt: *m. gluteus superficialis*, *m. gluteus medius*, *m. piriformis*, *m. gluteus profundus*, *m. tensor fasciae latae*, *m. sartorius* cu cele două porțiuni; *m. vastus lateralis*, *m. vastus intermedius* și *m. vastus medialis*; *m. rectus femoris*, *m. biceps femoris*, *m. abductor cruris caudalis*, *m. semimembranosus*, *m. semitendinosus*, *m. gracilis*, *m. adductor longus*, *m. adductor magnus* și *m. adductor brevis*; *m. pectineus*, *m. obturatorius internus*, *m. obturatorius externus*, *mm. gemelli*, *m. quadratus femoris*, *m. articularis coxae* și *m. iliopsoas*.

Rezultatele obținute în urma acestor studii detaliază parametrii anatomici și biomecanici specifici musculaturii regionale care pun în mișcare articulația coxo-femurală. Analiza conformației și biomecanicii musculaturii regionale cu determinarea inserției fixe și mobile ale mușchilor (figurile 3.1.9; 3.1.10), va ajuta la înțelegerea rolului fiecărui mușchi în mișcările articulației, inclusiv în mișcările de flexie, extensie, abducție, adducție și rotație. Aceasta va contribui la o mai bună evaluare a funcției motorii la câini.

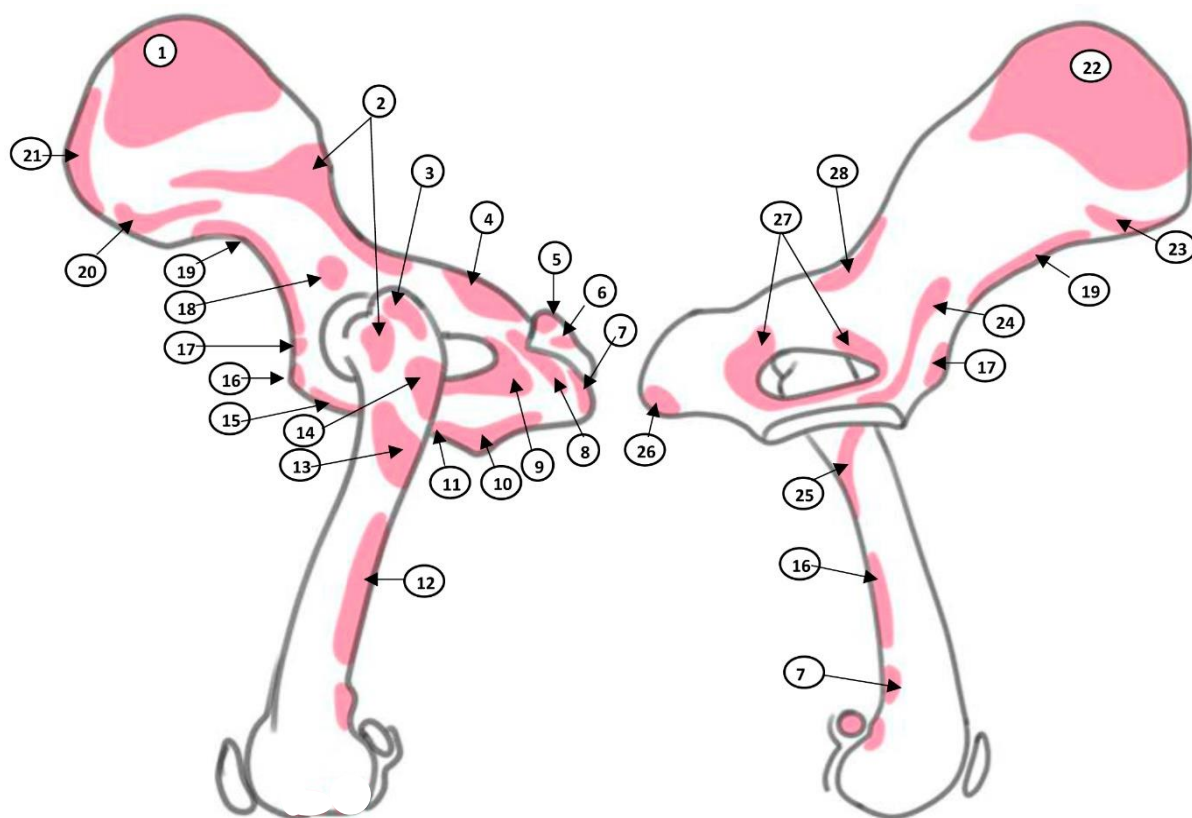


Figura 3.1.9. Inserțiile musculare cu rol în biodinamica articulației coxo-femorale, vedere laterală și medială: 1 – *M. gluteus medius*, 2 – *M. gluteus profundus*, 3 – *M. gluteus medius*, 4 – *M. gemelli*, 5 – *M. biceps femoris*, 6 – *M. semitendinosus*, 7 – *M. semimembranosus*, 8 – *M. quadratus femoris*, 9 – *M. obturatorius externus*, 10 – *M. adductor*, 11 – *M. gracilis*, 12 – *M. adductor*, 13 – *M. vastus lateralis*, 14 – *M. gluteus superficialis*, 15 – *M. rectus femoris*, 16 – *M. pectineus*, 17 – *M. psoas*, 18 – *M. rectus femoris*, 19 – *M. iliopsoas*, 20 – *M. tensor fasciae lata*, 21 – *M. sartorius*, 22 – *M. iliocostalis* și *M. longissimus lumborum*, 23 – *M. quadratus lumborum*, 24 – *M. levator ani*, 25 – *M. vastus medialis*, 26 – *M. ischiocavernosus*, 27 – *M. obturatorius internus*, 28 – *M. coccigeus*. Schemă după Barone, modificată de A. Dumitriu.

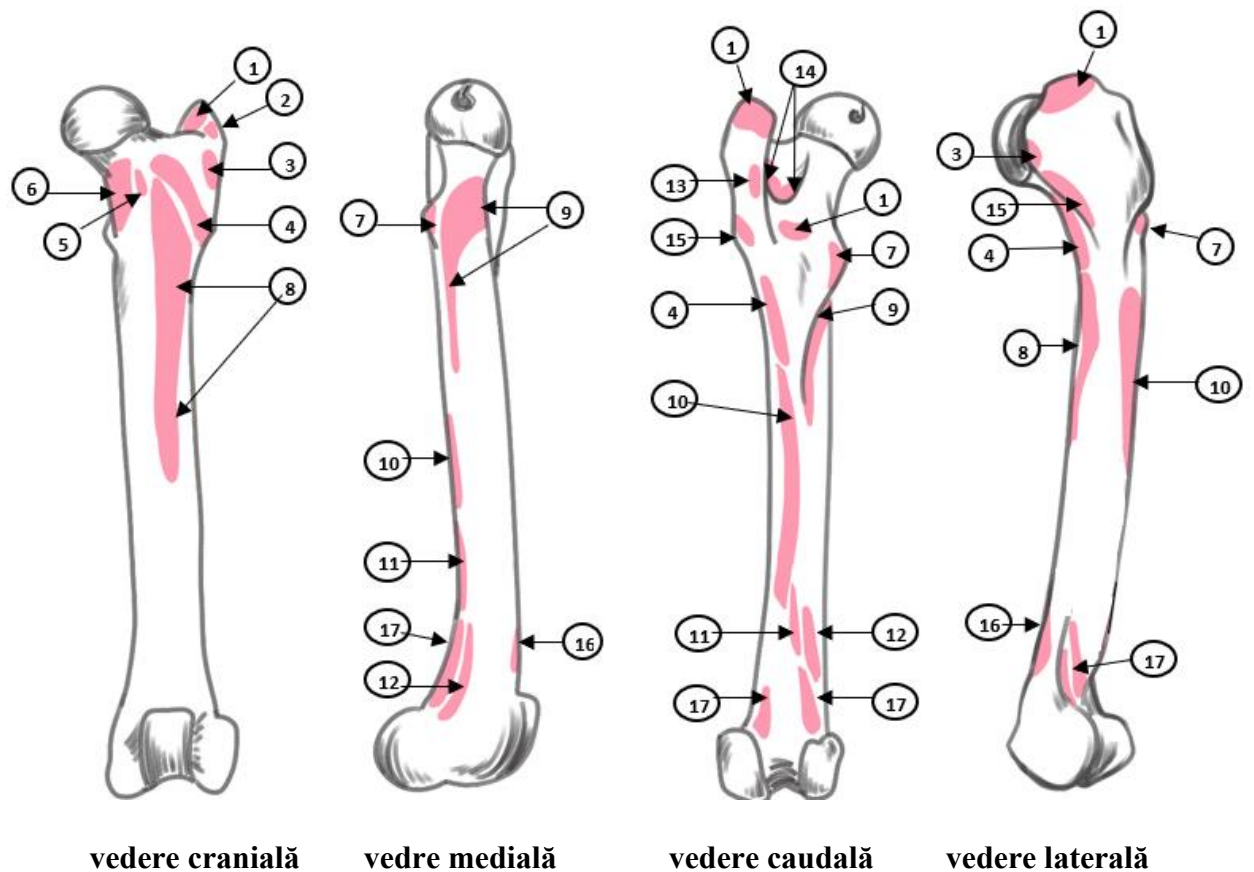


Figura 3.1.10. Inserțiile musculare pe femur cu rol în biodinamica articulației coxo-femorale: 1 – *M. gluteus medius*, 2 – *M. gluteus accesorius*, 3 – *M. gluteus profundus*, 4 – *M. vastus lateralis*, 5 – *M. articularis coxae*, 6 – *M. vastus medialis*, 7 – *M. iliopsoas*, 8 – *M. vastus intermedius*, 9 – *M. vastus medialis*, 10 – *M. abductor cruris*, 11 – *M. pectineus*, 12 – *M. semimembranosus*, 13 – *M. quadratus femoris*, 14 – *M. obturatorius internus*, *M. obturatorius externus*, *Mm. Gemelli*, 15 – *M. gluteus superficialis*, 16 – *M. articularis genus*, 17 – *M. gastrocnemius*. Schemă după Barone, modificată de A. Dumitriu.

3.1.1. Determinarea indicilor de masă musculară pelvină prin metoda gravimetrică

Efectuând disecțiile, paralel cu gravimetria mușchilor adiacenți regiunii coxo-femorale, am îndeplinit și cercetări calitative ale formațiunilor articulare, precum capul femurului, fosa acetabulară, ligamente, și cantitative cu măsurarea lungimii osului femural pentru a observa diferite neconformități anatomice. Au fost observate schimbări la 5 cadavre, cum ar fi: lungimea osului femural, prezența coxartrozei cu diferite grade de severitate (tabel 3.1.1.1).

Tabel 3.1.1.1. Lotul câinilor (cadavre) displastici, (n=5)

Nr. ord.	Sex	Rasă	Vârsta (ani)	Masa (kg)	Lungimea, os femur (cm)		Prezența/Absența coxartrozei	
					drept	stâng	drept	stâng
1	Femelă, sterilizată	Metis	3	9,7	14,1	14,3	-	-
2	Mascul, necastrat	Golden Retriever	3,2	24	26,5	26,5	-	+
3	Mascul, castrat	Cibănesc German	7	32	22,2	22,2	+	+
4	Femelă, nesterilizată	Beagle	3	10,5	15,2	15,4	-	-
5	Femelă, sterilizată	Metis	5	11	16,1	16,1	-	+

Analizând datele tabelului 3.1.1.1., în care au fost categorisite cadavrele displastice (n=5), cu diferențe morfometrice liniare ale femurului, observăm diferențe de lungime ale osului femural cu 0,2 cm între membrul drept și respectiv stâng, ceea ce constituie o diferență de 1,39%. Această diferență poate duce la dezvoltări diferite a masei musculare adiacente articulației coxo – femurale, cu biodinamică și forță diferită asupra articulației stângi, lucru dedus din comparația maselor musculare, cu o valoare relativă de masa musculară 3,57% - în dreapta și 3,37% - în stânga. Diferența constituind 0,2%. Aceeași diferență de lungime a femurului o putem observa și la obiectul de studiu nr. 4, respectiv cu 0,2 cm. De asemenea au fost extrem de vizibile semnele de coxartroză cu diferite grade de severitate, atât bilaterale la obiectul de studiu de rasa Ciobănesc German, cât și unilaterale, pe stânga, la alte două, respectiv Golden Retriever și metis.

În tabelul 3.1.1.2., au fost expuse caracteristicile calitative și cantitative ale lotului de câini, cărora în urma inspecției pieselor anatomice, nu au fost observate careva abateri structurale sau devieri morfometrice. Respectiv acest lot non-displastic a servit drept instrument de comparație.

Tabel 3.1.1.2. Lotul câinilor (cadavre) non-displastici, (n=5)

Nr. ord.	Sex	Rasă	Vârsta (ani)	Masa (kg)	Lungimea, os femur (cm)		Prezența/Absența coxartrozei	
					drept	stâng	drept	stâng
1	Mascul, necastrat	Metis	2	8,4	14,6	14,6	-	-
2	Femelă, nesterilizată	Metis	7	6,5	15,9	15,9	-	-
3	Mascul, necastrat	Labrador	0,6	22,6	24,1	24,1	-	-
4	Mascul, necastrat	Metis	3,5	6	16,4	16,4	-	-
5	Femelă, sterilizată	Metis	3	7	16,7	16,7	-	-

Lotul investigat de 10 cadavre (n=10) a fost grupat în două categorii, a câte 5 cadavre pentru fiecare grupă. Criteriile de selecție fiind absența/prezența diferitor anomalii de dezvoltare, după cum urmează: câini displastici (tabel 3.1.1.1) și câini non-displastici (tabel 3.1.1.2). Concomitent a fost calculată media masei musculare pentru fiecare mușchi din cei 29, ce pun în mișcare articulația coxo-femurală. Pentru a evita dublarea cifrelor și excluderea erorilor, mm. adductori și m. semimembranos medial și lateral au fost grupați, respectiv, în două categorii și

calculată o masă unică. De asemenea a fost exclus și m. caudal crural adductor, fiind un mușchi foarte subțire ce aderă intim la m. biceps, care nu a putut fi divizat mereu. Astfel numărul de mușchi incluși în tabelul 3.1.1.3 este de n=23.

Tabel 3.1.1.3. Parametrii gravimetrice (g) medii ai masei musculare adiacente articulației coxo-femorale, (M±m)

Nr. ord.	Mușchii membrului pelvin, cu rol pentru articulația șoldului	Media masei mușchilor (n=5) nondisplastic		Media masei mușchilor (n=5) displastic	
		membrul drept (g)	membrul stâng (g)	membrul drept (g)	membrul stâng (g)
1	<i>M. sartorius, cranialis</i>	12,22 ± 0,87	11,98 ± 0,87	22,81 ± 1,19 *	22,04 ± 1,17*
2	<i>M. sartorius, caudalis</i>	5,36 ± 0,58	6,20 ± 0,62	9,48 ± 1,77 **	9,84 ± 0,78**
3	<i>M. tensor fascia latae</i>	11,28 ± 0,84	11,27 ± 0,84	21,00 ± 1,14 *	20,40 ± 1,12*
4	<i>M. biceps femoris</i>	58,26 ± 0,43	60,87 ± 1,95	112,20 ± 2,64*	112,53 ± 2,65*
5	<i>M. gluteus superficialis</i>	5,31 ± 1,91	6,67 ± 0,65	10,34 ± 0,80*	11,58 ± 0,85**
6	<i>M. gluteus medius</i>	25,9 ± 0,58	26,44 ± 1,29	52,57 ± 1,81 *	50,04 ± 1,76*
7	<i>M. gluteus profundus</i>	4,68 ± 1,27	4,86 ± 0,55	7,85 ± 0,70 **	8,00 ± 0,70**
8	<i>M. semitendinosus</i>	20,9 ± 0,54	20,31 ± 1,13	41,37 ± 1,60 *	40,72 ± 1,59*
9	<i>M. semimembranosus</i>	34,66 ± 1,14	33,22 ± 1,44	77,75 ± 2,20 *	72,86 ± 2,13 *
10	<i>M. gracillis</i>	18,61 ± 1,47	20,08 ± 1,12	35,75 ± 1,49 *	35,92 ± 1,49*
11	<i>M. vastus lateralis</i>	20,01 ± 1,08	20,34 ± 1,13	34,62 ± 1,47 *	28,91 ± 1,34**
12	<i>M. vastus intermedius</i>	18,89 ± 1,12	18,42 ± 1,07	35,14 ± 1,48 *	36,47 ± 1,5*
13	<i>M. vastus medialis</i>	21,91 ± 1,09	21,76 ± 1,17	39,41 ± 1,56 *	38,78 ± 1,55*
14	<i>M. rectus femoris</i>	23,09 ± 1,17	20,05 ± 1,12	35,42 ± 1,48 *	35,46 ± 1,48*
15	<i>M. adductor</i>	47,31 ± 1,20	48,68 ± 1,74	91,60 ± 2,39 *	87,67 ± 2,34 *
16	<i>M. pectineus</i>	3,54 ± 0,47	3,80 ± 0,49	6,46 ± 0,63 **	6,16 ± 0,62***
17	<i>M. quadratus femoris</i>	3,57 ± 0,47	3,48 ± 0,46	5,72 ± 0,59***	5,66 ± 0,59 ***
18	<i>M. piriformis</i>	3,59 ± 0,47	3,25 ± 0,45	5,74 ± 0,60***	5,58 ± 0,59 ***
19	<i>M. adductor lung</i>	3,21 ± 0,44	3,52 ± 0,47	6,37 ± 0,63 **	6,24 ± 0,62**
20	<i>M. gemelli cranialis</i>	0,16 ± 0,10	0,20 ± 0,11	0,19 ± 0,10	0,21 ± 0,11
21	<i>M. gemelli caudalis</i>	0,34 ± 0,14	0,23 ± 0,12	0,37 ± 1,52	0,34 ± 0,14
22	<i>M. obturatorius internus</i>	5,37 ± 0,58	5,5 ± 0,58	10,06 ± 0,80 *	10,58 ± 0,81*
23	<i>M. obturatorius externus</i>	5,22 ± 0,57	5,28 ± 0,57	8,44 ± 0,72 **	8,55 ± 0,73**
	Total	356,52 ± 4,72	358,39 ± 4,73	673,88 ± 6,49*	657,82 ± 6,41*

*p<0,001; **p<0,01; ***p<0,05.

Din datele expuse în tabelul 3.1.1.3, observăm că masa musculară a mușchilor ce participă nemijlocit la biomecanica articulației coxo-femorale, în cazul lotului non-displastic (n=5), are valori asemănătoare. Membrul drept indică o valoare medie de 356,52 ± 4,72g, iar membrul stâng 358,39 ± 4,73g, ceea ce constituie, respectiv, 3,27% și 3,31% din masa totală medie a mușchilor sus-numiți, diferența fiind de 0,04%.

În cazul lotului displastic, masa musculară adiacentă articulației coxo-femorale la membrul drept indică o valoare de 673,88 ± 6,49g (p<0,001), iar membrul stâng 657,82 ± 6,41g (p<0,001), ceea ce constituie, respectiv, 3,73% și 3,63% din masa totală medie a mușchilor sus-numiți, diferența fiind de 0,1%.

De asemenea putem observa faptul că la cadavrele displastice a fost afectată de coxartroză articulația stângă, respectiv aceste articulații au prezentat o masă musculară mai puțin dezvoltată, cu o valoare de 3,63% din masa medie totală a corpului. Pe când la lotul non-displastic, fără afecțiuni distrofice, masa musculară adiacentă articulației, atât pe stânga, cât și pe partea dreaptă, a prezentat diferențe procentuale ne semnificative, cu o valoare mai mare a masei musculare stângi.

În paralel cu disecția mușchilor membrului pelvin, mușchii bazinului și coapsei ale loturilor non-displastice și, respectiv, displastice, au fost categorisiți în 4 grupe, în funcție de sursele de inervație, după cum urmează: grupa nr. 1 include mușchii: m. sartorius, cranial, m. sartorius, caudal, m. vast lateral, m. vast intermediar, m. vast medial și m. drept femural. Aceștia sunt inervați de nervul femural (tabel 3.1.1.4), grupa nr. 2 – m. tensor fascia latae, m. piriform, m. gluteu superficial, m. gluteu mijlociu, m. gluteu profund cu inervație din n. gluteu cranial și n. gluteu caudal (tabel 3.1.1.5), grupa nr. 3 – m. biceps femural, m. semitendinos, m. semimembranos, m. patrat femural, m. gemelli cranial și m. gemelli caudal, m. oblic intern, respectiv cu inervație de n. sciatic (tabel.3.1.1.6), și grupa nr. 4 – m. gracillis, m. adductor, m. pectineu, m. adductor lung și m. oblic extern cu inervație din n. obturator (tabel 3.1.1.7). Mușchiul abductor crural caudal a fost exclus, acesta fiind inervat de n. cutaneu femural caudal.

A fost determinat indicele de masă musculară pelvină (IMP), precum și indicele masei musculare de grup (IMG), dedusă și recomandată de cercetătorii Cardinet G.H. și col. (1997); Shipov A. și Milgram, J. (2022).

Cercetările autorilor Cardinet G.H. și aliații (1997), efectuate pe câini de aceeași rasă, cu diagnoza stabilită de displazie coxo-femurală cu diferite grade de severitate, prin imagini roentgen, denotă o legătură certă între scorul displaziei de șold, corelat negativ cu masa totală a mușchilor pelvini și greutatea mușchilor pelvini selectați.

Pe când Shipov A. și Milgram J. (2022) au repetat cercetarea pe cadavre de câini de diferite rase și dimensiuni (mici și medii), concluzionând că parametrii de relație ai masei musculare pelvine aplicate la câinii de talie mare, predispuși la CHD ar putea fi nepotrivită pentru câinii de talie mică și medie.

Așadar, am efectuat cercetările pe cadavre de diferite rase, vârste (0,6 - 7 ani), sex și mase corporale (6 - 32 kg).

Indicele masei musculare pelvine (IMP) a fost definit astfel: greutatea totală a masei musculare pelvine (mTp) împărțită la masa corporală totală (mC), după cum urmează:

$$IMP = [mTp (g) / mC (g)] \times 100, \text{ (Cardinet, G.H. et al., 1997; Shipov, A. și Milgram, J., 2022).}$$

Indicele masei musculare de grup (IMG) a fost definit pentru fiecare dintre cele 4 grupe de mușchi, fiind masa unui grup de mușchi supus inervării (mG), împărțită la masa totală a masei musculare pelvine (mTp), după cum urmează:

$IMG = [mG \text{ (g)} / mTp \text{ (g)}] \times 100$, (Cardinet, G.H. et al., 1997; Shipov, A. și Milgram, J., 2022).

Tabel 3.1.1.4. Parametrii gravimetrice (g) medii ai masei musculare adiacente articulației coxo-femorale supuși inervației n. femural, (M±m)

Nervii cu rol pentru grupa de mușchi	Mușchii adiacenți articulației, supuși inervării	Media masei mușchilor (n=5) nondisplastic		Media masei mușchilor (n=5) displastic	
		membrul drept (g)	membrul stâng (g)	Membrul drept (g)	Membrul stâng (g)
<i>N. femorales</i>	<i>M. sartorius</i> , cranial	13,61 ±0,92	10,67 ±0,82	22,81 ±1,19*	22,04 ±1,17 *
	<i>M. sartorius</i> , caudal	6,03 ±0,61	6,20 ±0,62	9,48 ±0,77**	9,84 ±0,78 **
	<i>M. vastus lateralis</i>	22,74 ±1,19	20,34 ±1,13	34,62 ±1,47 *	28,91 ±1,34 **
	<i>M. vastus intermediar</i>	20,24 ±1,12	18,42 ±1,07	35,14 ±1,48 *	36,47 ±1,51 *
	<i>M. vastus medialis</i>	24,06 ±1,23	21,76 ±1,17	39,41 ±1,57 *	38,78 ±1,56 *
	<i>M. rectus femoris</i>	27,09 ±1,30	20,05 ±1,12	35,42 ±1,49 **	35,46 ±1,49 *
Masa totală		113,76 ±2,67	97,44 ±2,47	176,89 ±3,32 *	171,50 ±3,27 *
IMG,%		36,20 ±1,50	27,29 ±1,31	26,45 ±1,29 *	26,02 ±1,28
IMP,%		4,75 ±0,06	4,30 ±0,06	7,94 ±0,70 **	7,75 ±0,70 **

*p<0,001; **p<0,01.

Analizând datele tabelului 3.1.1.4, putem invoca că n. femural exercită o acțiune asupra unei mase musculare pelvine în valoare medie de 105,6g (0,95% din masa totală) la lotul nondisplastic și de 174,2g (p<0,001), (0,97% din masa totală) la lotul displastic, diferența fiind nesemnificativă de 0,02%. Grupul muscular inervat de n. femural a fost unul din cel mai masiv, contribuind 26,21%±1,2% pe partea dreaptă și 25,98% pe stânga la masa musculară pelvină a lotului displastic, respectiv 28,17% și 26,63% la masa musculară pelvină a lotului non-displastic. Indicele masei musculare pelvine (IMP) în medie a fost de 4,52%, cu diferențe de 0,45% între valorile membrului drept și stâng ale masei musculare pelvine a lotului non-displastic și, respectiv, 7,84% (p<0,001) la lotul displastic. Indicele masei musculare de grup (IMG) la lotul non-displastic a fost în medie 31,74% și, respectiv, 26,23% (p<0,001) la cel presupus displastic, ceea ce a constituit o diferență de 5,51%.

Datele expuse în tabelul 3.1.1.5 arată că n. gluteu cranial și n. gluteu caudal exercită cea mai mică acțiune asupra unei mase musculare pelvine în valoare medie de 0,51% din masa totală a cadavrului, la ambele loturi.

Tabel 3.1.1.5. Parametrii gravimetrici (g) medii ai masei musculare adiacente articulației coxo-femorale supuși inervației n. gluteu cranial/caudal, (M±m)

Nervii cu rol pentru grupa de mușchi	Mușchii adiacenți articulației, supuși inervării	Media masei mușchilor (n=5) Nondisplastic		Media masei mușchilor (n=5) Displastic	
		membru drept (g)	membrul stâng (g)	membrul drept (g)	membrul stâng (g)
<i>N. gluteus cranialis/caudalis</i>	<i>M. tensor fascia latae</i> (1)	12,63 ±0,89	11,27 ±0,84	21,00 ±1,15*	20,24 ±1,17 *
	<i>M. tensor fascia latae</i> (2)	3,83 ±0,49	1,92 ±0,35	3,21 ±0,45	3,28 ±0,78 ***
	<i>M. piriformis</i>	4,10 ±0,51	3,25 ±0,45	5,74 ±0,60	5,58 ±1,34 ***
	<i>M. gluteus superficialis</i>	5,90 ±0,61	6,67 ±0,65	10,34 ±0,80 **	11,58 ±1,51 **
	<i>M. gluteus medius</i>	28,65 ±1,34	26,44 ±1,29	52,57 ±1,81 *	50,04 ±1,56 *
	<i>M. gluteus profundus</i>	5,21 ±0,57	4,86 ±0,55	7,85 ±0,70 ***	8,00 ±1,49 **
Masa totală		60,32 ±1,94	54,41 ±1,84	100,71 ±2,51 *	98,88 ±3,27 *
IMG, %		18,82 ±1,08	15,39 ±0,98	15,60 ±0,99	15,35 ±1,28
IMP, %		4,75 ±0,06	4,30 ±0,06	7,94 ±0,70 **	7,75 ±0,70 **

*p<0,001; **p<0,01; ***p<0,05.

Grupul muscular inervat de n. gluteu cranial/caudal, contribuie cu 14,92% pe partea dreaptă și 15,01% pe stânga la masa musculară pelvină a lotului displastic, respectiv 14,93% și 14,86% la masa musculară pelvină a lotului non-displastic. Indicele masei musculare pelvine (IMP) în medie a fost 4,52%, cu diferențe de 0,45% între valorile membrului drept și stâng ale masei musculare pelvine a lotului non-displastic și, respectiv, 7,84% (p<0,01). Indicele masei musculare de grup (IMG) la lotul non-displastic a fost de 17,10% și, respectiv, 15,47% la cel displastic, ceea ce a constituit o diferență de 1,63%.

Tabel 3.1.1.6. Parametrii gravimetrici (g) medii ai masei musculare adiacente articulației coxo-femorale supuși inervației n. sciatic, (M±m)

Nervii cu rol pentru grupa de mușchi	Mușchii adiacenți articulației, supuși inervării	Media masei mușchilor (n=5) Nondisplastic		Media masei mușchilor (n=5) Displastic	
		membrul drept (g)	membrul stâng (g)	membrul drept (g)	membrul stâng (g)
<i>N. ischiadicus</i>	<i>M. biceps femoris</i>	63.48 ±1.99	60.87 ±1.95	112.20 ±2.65*	112.53 ±2.65 *
	<i>M. semitendinosus</i>	23.10 ±1.20	20.31 ±1.13	41.37 ±1.61*	40.72 ±1.60 *
	<i>M. semimembranosus</i>	37.30 ±1.53	33.22 ±1.44	77.75 ±2.20*	72.86 ±2.13 *

Nervii cu rol pentru grupa de mușchi	Mușchii adiacenți articulației, supuși inervării	Media masei mușchilor (n=5) Nondisplastic		Media masei mușchilor (n=5) Displastic	
		membrul drept (g)	membrul stâng (g)	membrul drept (g)	membrul stâng (g)
	<i>M. quadratus femoris</i>	3.92 ±0.50	3.48 ±0.47	5.72 ±0.60	5.66 ±0.59***
	<i>M. gemelli cranialis</i>	0.18 ±0.10	0.20 ±0.11	0.19 ±0.11	0.21 ±0.11
	<i>M. gemelli caudalis</i>	0.36 ±0.15	0.24 ±0.12	0.37 ±0.15	0.34 ±0.15
	<i>M. obturatorius internus</i>	5.75 ±0.60	5.50 ±0.60	10.06 ±0.79**	10.59 ±0.81*
Masa totală		134.09 ±2.89	123.81 ±2.78	247.66 ±3.93*	242.92 ±3.90*
IMG, %		37.37 ±1.53	32.53 ±1.43	36.09 ±0.50	36.75 ±1.52
IMP, %		4,75 ±0,06	4,30 ±0,06	7,94 ±0,70**	7,75 ±0,70**

*p<0,001; **p<0,01; ***p<0,05.

Analizând datele tabelului 3.1.1.6, putem invoca că n. sciatic exercită cea mai mare acțiune asupra unei mase musculare pelvine în valoare medie de 128,9 g la lotul non-displastic și de 245,29 g (p<0,001) la lotul presupus displastic. Grupul muscular inervat de n. sciatic este cel mai masiv, contribuind 36,70% pe partea dreaptă și 36,87% pe stânga, la masa musculară pelvină a lotului displastic, respectiv 33,20% și 33,83% la masa musculară pelvină a lotului non-displastic. Indicele masei musculare de grup (IMG) la lotul non-displastic a fost în medie 34,95% și, respectiv, 36,42% la cel presupus displastic, ceea ce a constituit o diferență de 1,47%.

Tabel 3.1.1.7. Parametrii gravimetrice (g) medii ai masei musculare adiacente articulației coxo-femorale supuși inervației n. obturator, (M±m)

Nervii cu rol pentru grupa de mușchi	Mușchii adiacenți articulației, supuși inervării	Media masei mușchilor (n=5) Presupus Nondisplastic		Media masei mușchilor (n=5) Presupus Displastic	
		Membru drept (g)	Membru stâng (g)	Membru drept (g)	Membru stâng (g)
<i>N. obturatorius</i>	<i>M. gracillis</i>	20,36 ±1,13	20,08 ±1,12	35,75 ±1,49*	35,92 ±1,50*
	<i>M. adductor</i>	51,67 ±1,80	48,68 ±1,74	91,60 ±2,39*	87,67 ±2,34*
	<i>M. pectineus</i>	3,93 ±0,50	3,80 ±0,49	6,46 ±0,64***	6,16 ±0,62***
	<i>M. adductor longus</i>	3,59 ±0,47	3,52 ±0,47	6,37 ±0,63**	6,24 ±0,62**
	<i>M. obturatorius externus</i>	5,88 ±0,61	5,29 ±0,61	8,44 ±0,73***	8,56 ±0,73**
Masa totală		85,42 ±2,31	81,37 ±2,26	148,62 ±3,05*	144,53 ±3,01*
IMG		24,75 ±1,24	22,68 ±1,19	21,64 ±1,16	21,64 ±1,16
IMP		4,75 ±0,06	4,30 ±0,06	7,94 ±0,70**	7,75 ±0,70**

*p<0,001; **p<0,01; ***p<0,05.

Datele expuse în tabelului 3.1.1.7 demonstrează că n. obturator are o arie de acțiune relativ mică, cu o masă musculară pelvină în valoare relativă de 0,80% din masa totală a cadavrului, la ambele loturi. Grupul muscular inervat de n. obturator contribuie cu 22,02% pe partea dreaptă și 21,94% pe stânga la masa musculară pelvină a lotului presupus displastic, respectiv 21,15% și 22,23% la masa musculară pelvină a lotului non-displastic. Indicele masei musculare pelvine (IMP) în medie a fost 4,52%, cu diferențe de 0,45% între valorile membrului drept și stâng al masei musculare pelvine a lotului non-displastic și, respectiv, 7,84% ($p < 0,01$). Indicele masei musculare de grup (IMG) la lotul non-displastic a fost de 23,69% și, respectiv, 21,64% la cel displastic, ceea ce a constituit o diferență de 2,05%.

În paralel cu disecția mușchilor regiunii șoldului, de la exterior în profunzime, s-a purces și la cercetarea articulațiilor regiunii coxo-femorale. Oasele ischium și pubisul se unesc în plan median la nivelul simfizei pelvisului, care a fost extrem de greu de disecat la speciemenle senile.

Articulația sacroiliacă este o articulație mai degrabă orientată spre stabilitate, decât de mobilitate. La cadavrele câinilor adulți cele mai multe dintre suprafețele articulare erau unite prin fibrocartilaj, înconjurat de cartilaj hialin cu conținut de lichid sinovial.

Articulația șoldului este o articulație sferoidală, ale cărei mișcări principale sunt flexia și extensia. Mișcările acestei articulații sunt limitate de acțiunea opusă a mușchilor rotatori mediali și laterali. Capsula articulară o putem observa de la nivelul gâtului femural până la linia periferică față de buza acetabulară.

După îndepărtarea capsulei articulare, ligamentul capului femural a devenit vizibil și a putut fi studiat anatomic. Ligamentul acetabular transvers a fost ulterior îndepărtat pentru a permite o mai bună vizualizare a inserțiilor și continuității ligamentului capului femural. În cele din urmă, la piesele anatomice supuse conservării, ligamentul capului femural a fost excizat meticulos, pentru a permite analiza suplimentară a orientării acestuia spre inserții și vizualizarea fasciculelor acestuia (figura 3.1.1.1, A, B).

Ligamentul capului femural provine din fovea capului femural și conținea o cantitate variabilă de țesut adipos. Segmentul său lateral, care se inseră pe fovea capului femural, prezenta o formă cilindrică și, aparent, este format dintr-un singur fir. Pe traiectul său spre acetabul, ligamentul s-a ramificat, pentru a forma fascicule multiple, parțial fuzionate, care s-au atașat la nivelul fosei acetabulare, la marginea dorsală a ligamentului acetabular transvers (figura 3.1.1.1, C, D) și la originea prelungirii caudale a crestei acetabulare, cu extindere extracapsulară pe suprafața cranioventrală a corpului ischiului.

Ligamentul capului femural este o structură complexă, după cum reiese și din cercetările studiului comparativ realizat de Canillas, F. și colaboratorii (2011), care au demonstrat că la

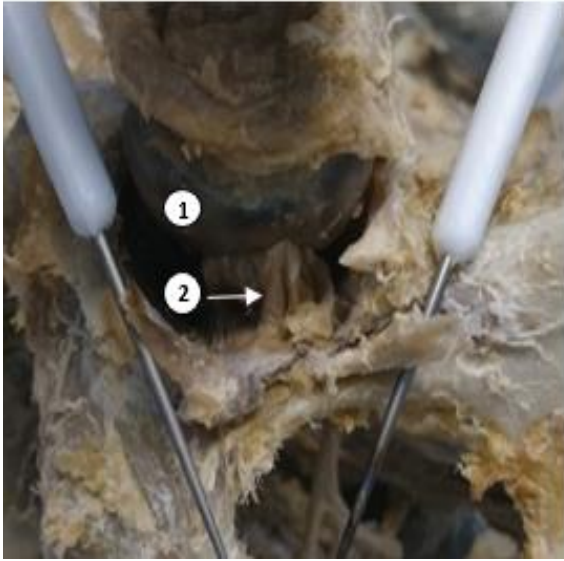
diferite specii, inclusiv amfibieni, reptile, păsări și mamifere, acest ligament prezintă cele mai notabile modificări nu numai în inserții, dar și în numărul pachetelor sale.

Cercetând structurile ligamentare ale articulației coxofemorale, am constatat că *Ligamentum capitis ossis femoris* descris nu este unica structură care aderă de *Fossa acetabuli*, așa cum este în general acceptat și descris în literatura de specialitate, ci aderă, de asemenea, la *Ligamentum transversum acetabuli* și este completat de un „ligament accesoriu puternic” (descriș și de autorii Casteleyn C. et al., 2015) care se îndreaptă în direcția caudală pentru a se atașa de creasta acetabulară prin incizură și care se extinde extracapsular pe suprafața cranio-ventrală a corpului ischiumului.

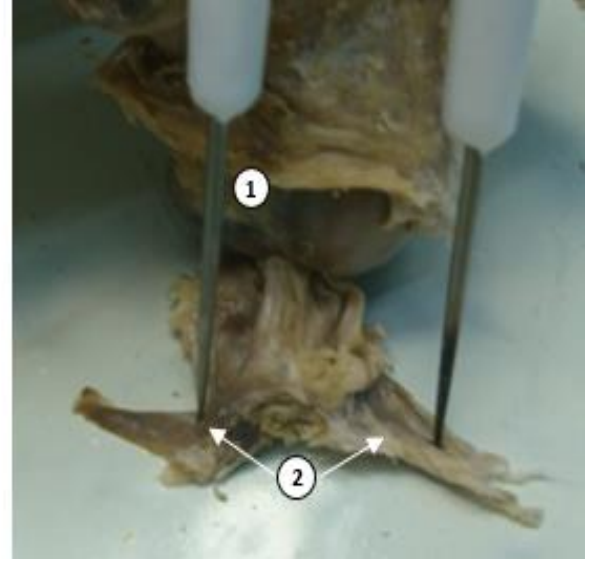
În continuare am încercat, din multitudinea datelor literare, să concretizăm, în ordine cronologică, descrierea ligamentului capului femurului de autori (tabelul 3.1.1.8).

Tabel 3.1.1.8. Descrierea în timp a *Ligamentum teres femoris* la câine

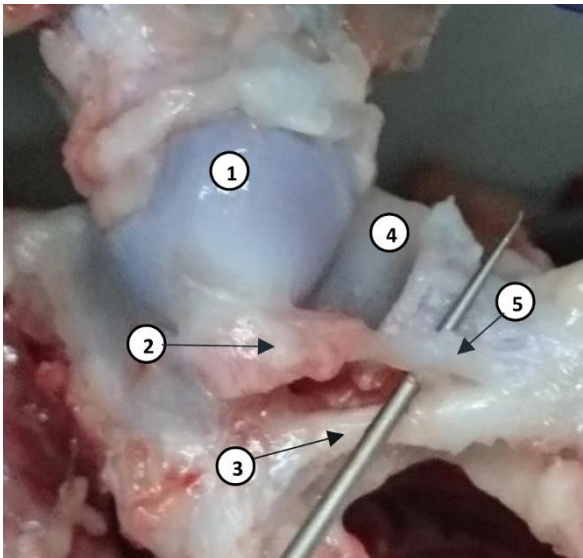
Nr.	Autori	Anul	Descrierea lig. capului femural
1	Sisson, S., 1975; Anderson, W., 1994; Salomon, F., 2005; Liebich, H.G. și col., 2004; Dyce, K.M. și col., 2010.	1975 1994 2004 2005 2010	Ligament situat în interiorul capsulei articulare, ce realizează legătura la nivelul fosei acetabulare cu fovea capului femural.
2	Nickel, R.A. și col., 1986; Liebich, H.G. și col., 2009.	1986 2009	Ligamentul capului femural provine din fosa acetabulară și continuă prin creasta acetabulară (<i>Incisura acetabuli</i>) pentru a se insera în fovea capului femural.
3	Evans, H. de Lahunta, A., 2010; Adams, D.R., 2004.	2004 2010	Afirmă că ramurile ligamentului capului femural se amestecă cu ligamentul acetabular transvers, rezultând o atașare largă, în formă de evantai, la acetabul.
4	Barone, R., 2000;	2000	Menționează un ligament accesoriu, care se orientează în creasta acetabulară spre ligamentul transvers acetabular și părăsește creasta acetabulară la nivelul marginii craniene.
5	Budras, K.D. și Reese, S., 2002.	2002	Ilustrează că ligamentul capului femural este orientat în direcție caudală prin creasta acetabulară pentru a se atașa la bazin înafara articulației șoldului.
6	Casteleyn, C. și col., 2015.	2015	Descriu prezența unui „ligament accesoriu” puternic pe lângă lig. capului femurului la nivelul art. șoldului, cu atașare pe suprafața cranioventrală a corpului ischiumului.



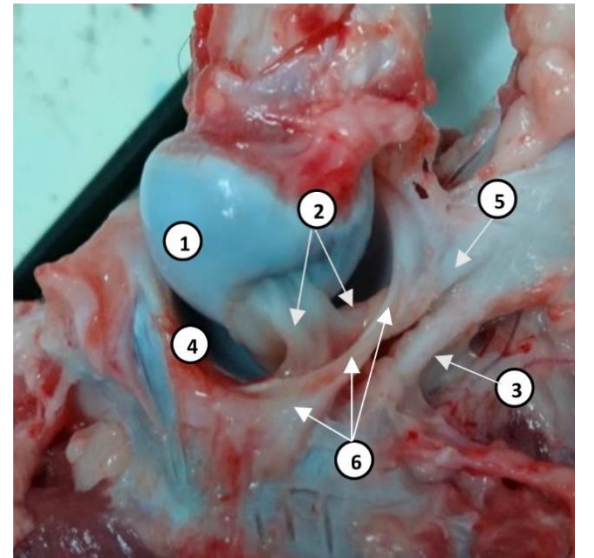
A



B



C



D

Figura 3.1.1.1. 3. șoldului canin (A, B – macropreparat formolizat, C, D – macropreparat proaspăt): 1 – *caput ossis femoris*, 2 – *Ligamentum capitis ossis femoris* cu inserție extracapsulară, cranio-ventrală pe corpul ischiumului, 3 – porțiunea ischio-pubiană a pelvisului, 4 – *fossa acetabuli*, 5 – inserția extracapsulară a *ligamentum capitis femoris*, 6 – *ligamentum transversum acetabuli*. Piese confecționate de A. Dumitriu.

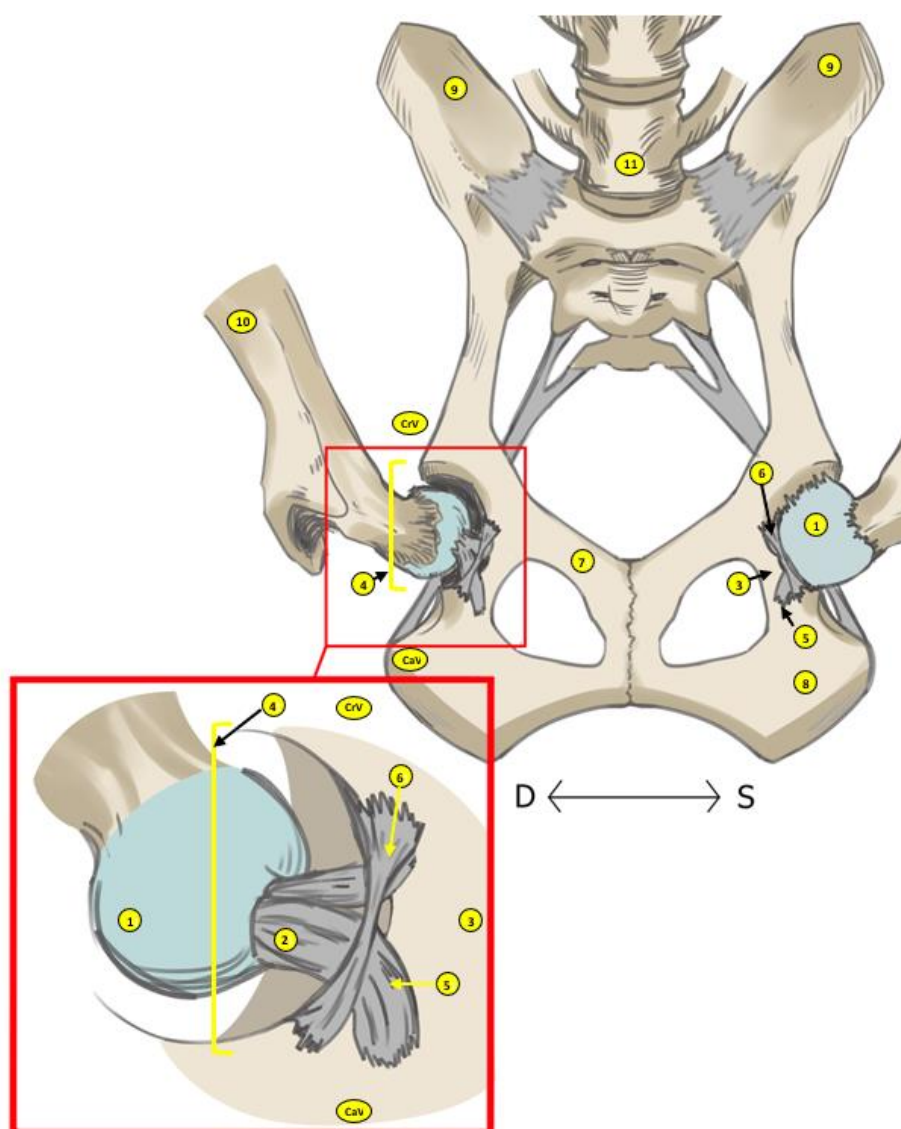


Figura 3.1.1.2. Particularități structurale ale articulației șoldului canin (schemă, după A. Dumitriu): 1 – *caput ossis femoris*, 2 – *Ligamentum capitis ossis femoris* cu inserție extracapsulară, cranio-ventrală pe corpul ischiumului, 3 – porțiunea ischio-pubiană a pelvisului, 4 – *fossa acetabuli*, 5 – inserția extracapsulară a *lig. capitis femoris*, 6 – *ligamentum transversum acetabuli*, 7 – *os pubis*, 8 – *os ischii*, 9 – *os ilium*, 10 – *os femoris*, 11 – L7, CrV – cranioventral, CaV – caudoventral.

3.2. Sursele de irigare și arhitectonica patului vascular al regiunii coxo-femorale

Sistemul vascular este un sistem neuniform și mult prea complex în regiunea coxo-femurală (Ribatti, D., 2002), cu un rol deosebit în procesele de osteogeneză și regenerare (Шевцов, В.И., 2007).

Cunoașterea aspectelor anatomice variaționale ale aortei abdominale și a distribuției ramificațiilor sale arteriale la nivelul regiunii coxofemorale este extrem de relevantă pentru practicieni, astfel încât medicii veterinari să poată interpreta anumite boli.

Modificările contribuției volumului de sânge la nivelul articulației coxo-femorale ar putea fi cauzate de o multitudine de factori, cum ar fi: trauma, suprasolicitarea, obezitatea, precum și, nu în ultimul rând, factorul genetic. Modificările aportului de sânge pot duce la diferite grade de inflamație, deteriorarea cartilajului articular și dezvoltarea bolilor articulare degenerative, cum ar fi displazia de șold.

Variațiile anatomice ale sistemului vascular arterial presupun modificări identificate atunci când sunt comparate cu un model prestabilit (Avedillo, L. și col. 2015, 2016). Deși aceste variații pot fi descrise ca fiind anomalii de dezvoltare, până în prezent, la câini, nu au fost demonstrate relațiile dintre malformațiile congenitale și variațiile anatomice ale vaselor arteriale, relațiile cărora nu au nici un efect asupra funcționării normale a articulației șoldului.

Există puține publicații în domeniul medical veterinar care abordează subiectul variațiilor anatomice ale vaselor de sânge la câine. Cu toate acestea, unele manuale clasice de anatomie veterinară (Barone, R., 1996; Coțofan, V. și col., 2000; Gudea, A., și col. 2018; Evans, H. de Lahunta, A., 2013, Avedilo, L., 2015, 2016) descriu variații în organizarea generală a arborelui arterial și ramificațiilor acestora.

Pentru a efectua analiza patului vascular, au fost supuse cercetării prin metode de injectare, un lot de 14 cadavre (tabel 3.2.1), respectiv 9 cadavre au fost supuse cercetărilor cu injectarea resinei ipoxidice în patul vascular (cu implicarea insectelor din *Familia Diptera*), iar 5 cadavre au fost supuse cercetărilor cu injectarea sulfatului de bariu. Piesele anatomice supuse metodelor de injectare au fost de diferite rase (metiși), sex, vârste și greutate corporală, ce a variat de la 7 la 35kg. Loturile cu masă corporală mică, până la 15-17 kg, au fost folosite pentru cercetarea patului vascular, precum și a variațiilor, prin metode de corozie. Loturile cu o greutate mai mare de 17 kg, au fost folosite pentru metoda de injectare cu substanțe contrastante și investigații imagistice.

Tabelul 3.2.1. Caracteristica materialului și a metodelor de cercetare cu injectarea patului vascular

Materialul studiat Metode de cercetare cu injectare	Total (cap.)	Masc.	Fem.	Partea corpului		Vârsta, ani				
				dreapta	stânga	0-0.6	0.7-1	2-5	6-8	9-11
Metoda corozivă	9	5	4	9	9	1	2	4	1	1
Metoda imagistică	5	1	4	5	5	0	1	1	2	1
Total	14	7	7	14	14	1	3	5	3	2

Macerarea formațiunilor anatomice prin metoda corozivă și metoda imagistică a pus în evidență segmentele terminale ale aortei abdominale (*Aorta abdominalis*), a variantelor de ramificații, precum și prelungirile și terminalele acestora.

La câine, terminalele aortei abdominale se bifurcă la nivelul articulației lombo-sacrale în 5 ramuri, după cum urmează: *a. iliaca externa dextra* și *a. iliaca externa sinistra*; *a. iliaca interna dextra* și *a. iliaca interna sinistra* și *a. sacralis mediana*.

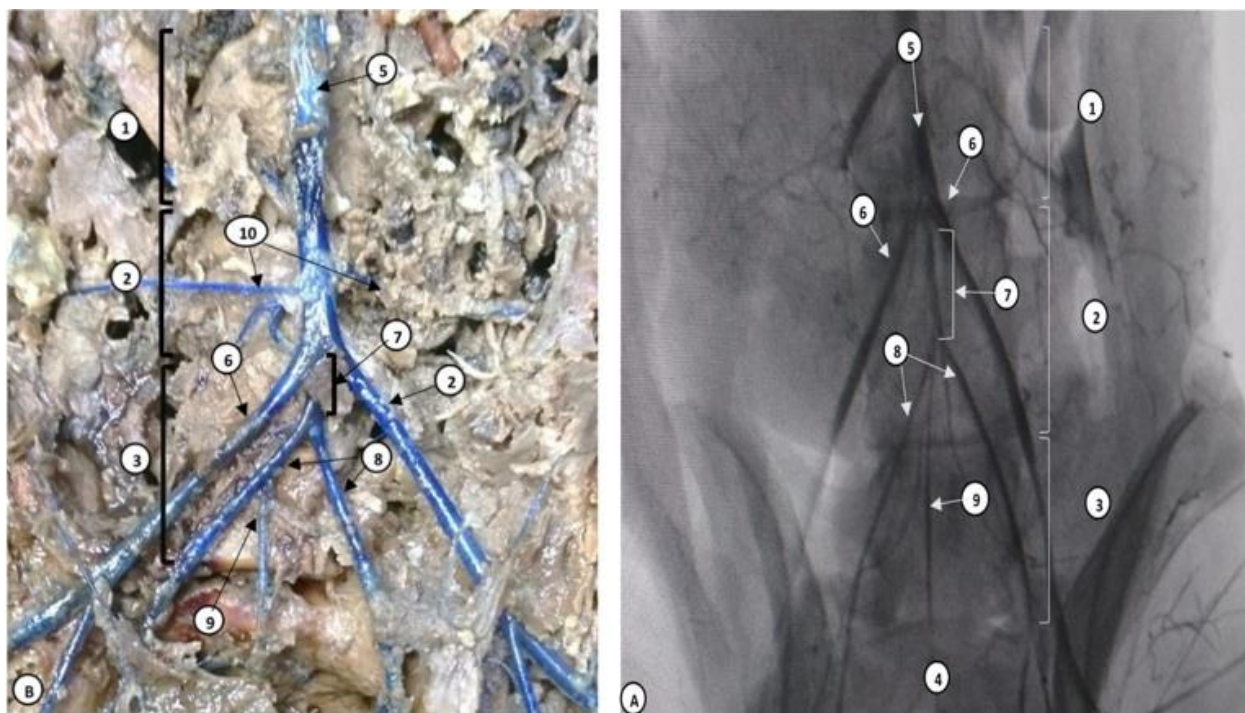


Figura 3.2.1. Variații de ramificare ale aortei abdominale (A, B): 1 – L5, 2 – L6, 3 – L7, 4 – os coxae, 5 – *Aorta abdominalis*, 6 – *a. iliaca externa*, 7 – trunchi biiliac comun, 8 – *a. iliaca interna*, 9 – *a. sacralis mediana*, 10 – *a. circumflexa ilium profunda*. (B – macropreparat, metoda injectării cu reșină epoxidică, cu implicarea diptereilor, A – metodă imagistică cu substanțe contrastante). A – metoda imagistică, B – metoda corozivă. Piese confecționate de A. Dumitriu.

În rezultatul cercetărilor s-a constatat că terminația aortei abdominale la câini a avut ramificații diferite în a. iliacă externă, după cum urmează: 14,28% la nivelul caudal al vertebrei L5 și cranial L6, 35,71% la nivelul corpului vertebrei L6 și 50% la nivelul caudal al vertebrei lombare L6 și cranial al L7. Respectiv, terminația aortei abdominale la câini se află la nivelul vertebrelor lombare L5, L6 și L7, după cum a fost descrisă în literatura de specialitate (Климов, А.Ф., 1951; Акаевский, А. И., 1968; Ambika, P.S, 1982; Evans, H., de Lahunta, A., 2000, 2010; Coțofan, V. și col., 2000; Бартенева, Ю. Ю., 2014; Culp, W., 2015; Silveira, E. E., 2018; Gudea, A., 2018; Spătaru, C. M., 2022), însă noi am determinat cu lux de amănunte locurile de ramificație

în raport cranial și caudal (figura 3.2.1, A, B). Artera iliacă externă a avut o detașare, exclusiv, pe laterala aortei abdominale.

La 85 % din exemplarele studiate, aorta abdominală se ramifică în *a. iliaca externa dextra* și *a. iliaca externa sinistra*; urmată de un trunchi biiliac comun (figura 3.2.1, A), de variate dimensiuni (1-1,5cm), dependente de vârstă și masă, din care provin *a. iliaca interna dextra* și *a. iliaca interna sinistra*. Arterele iliace interne au prezentat un traseu medial în raport cu arterele iliace externe.

A. sacralis mediana în majoritatea cazurilor cercetate, cu o excepție unică depistată de noi, a luat naștere de pe fața dorsală a aortei abdominale și s-a deplasat spre segmentul caudal. Cazul unic de detașare a *a. sacrale mediane* a fost vizualizat prin corozia maselor injectate, la nivelul *a. iliace interne drepte* (figura 3.2.1, B).

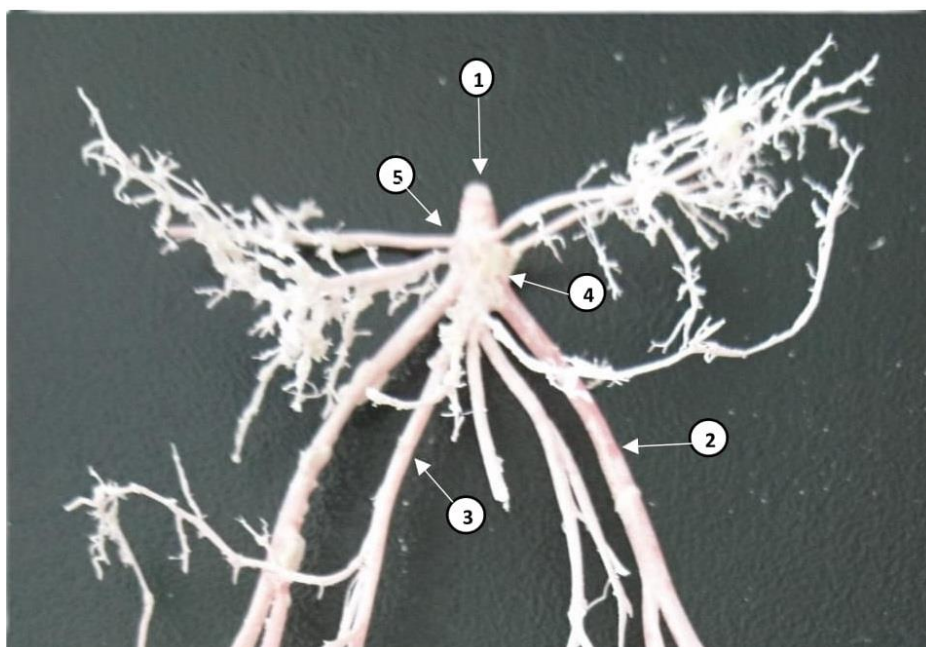


Figura 3.2.2. Terminațiile aortei abdominale prin trunchi comun (metoda coroziei): 1 – *Aorta abdominalis*, 2 – *a. iliaca externa*, 3 – *a. iliaca interna*, 4 – trunchi iliac comun, 5 – *a. circumflexa ilium profunda*. Metoda corozivă. Piesă confecționată de A. Dumitriu.

Terminalele aortei abdominale la 15 % din speciemenle macerate, s-au produs prin ramificația în artera iliacă externă dreaptă și stângă cu un singur trunchi din care au apărut artera iliacă internă dreaptă și stângă și artera sacrală mediană. În timp ce arterele iliace interne ale câinilor au apărut de pe fața laterală a trunchiului unic, artera sacrală mediană a apărut de pe fața dorsală a trunchiului unic (figura 3.2.2).

La câini, spre deosebire de alte specii de animale, *a. circumflexa ilium profunda* ia naștere ca o ramificație din aorta abdominală (figura 3.2.3), caudal de a. mezenterică și cranial de a. iliacă externă, dar nu din aceasta, precum la celelalte mamifere domestice (NAV, 2017).

Autorii, precum Evans H. de Lahunta A. (1993) și Balastegui M. T., (2014), descriu distribuția asimetrică a arterei circumflexe iliace profunde față de trunchiul arterial central, cu ramura dreaptă mai cranială față de ramura stângă. Simultan, Culp William T.N. și colaboratorii (2015) descriu contrarul, demonstrând prezența unei simetrii bilaterale la ramificații.

În cercetările noastre, asimetria *a. circumflexa ilium profunda* a fost evidentă și observată la 71 % din subiecții examinați, în timp ce simetria vaselor a fost constatată doar la 14% din totalul disecțiilor anatomice examinate (figurile 3.2.3, 3.2.5).

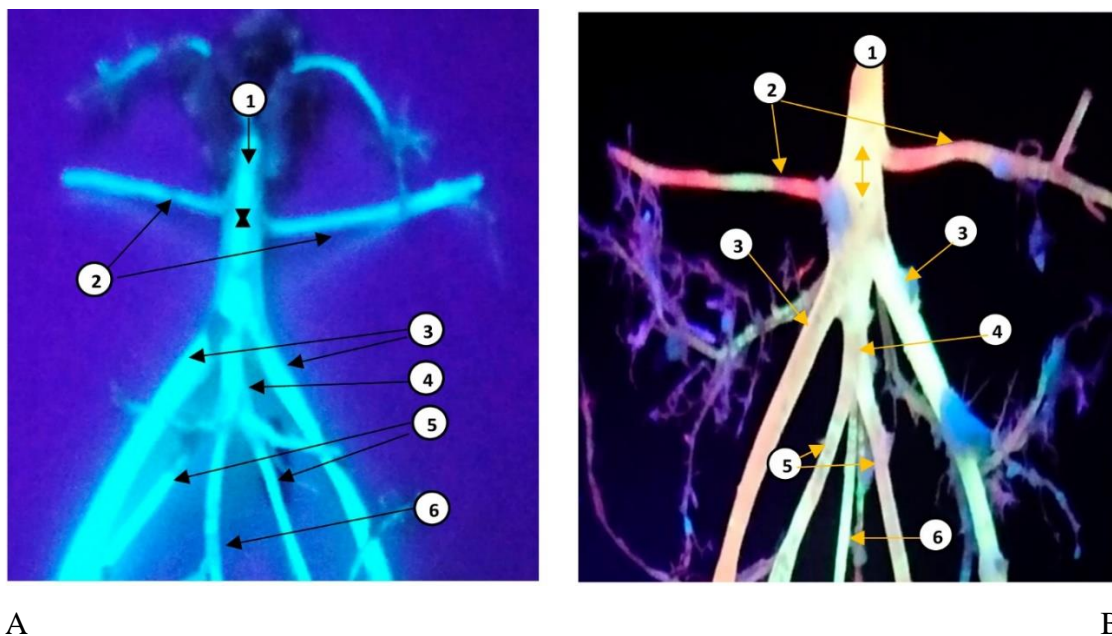


Figura 3.2.3. Aorta abdominală și ramificațiile acesteia (A, B): 1 – aorta abdominalis, 2 – *a. circumflexa ilium profunda*, 3 – *a. iliaca externa*, 4 – trunchi biiliac, 5 – *a. iliaca interna*, 6 – *a. sacrales mediana*. Injectare cu substanțe fluorescente, metoda corozivă. Piese confecționate de A. Dumitriu.

În cazurile menționate mai sus, artera iliacă externă a avut originea pe fața laterală a aortei abdominale la nivelul vertebrelor lombare, în treimea mijlocie a vertebrei L6 și treimea craniană a vertebrei L7. De la locul ramificației, artera coboară în sens oblic, ventro-caudal, în partea laterală a aperturii pelvine și ajunge la marginea anterioară a pubisului, spre v. iliacă comună și m. psoas minor, și aderă la m. iliopsoas.

Atunci când artera iliacă externă traversează peretele abdominal devine *a. femoralis*. *A. femoralis profunda* este singura ramură a arterei iliace externe, apare în interiorul cavității

Două vase părăsesc suprafața ventrală a arterei femurale profunde la nivelul lacunei vasculare printr-un trunchi scurt pudendo-epigastric. Acestea sunt a. pudendă externă și a. epigastrică caudală. Trecerea arterei pudende externe, de asemenea, a fost observată prin canalul inghinal și a fost disecată.

După ce părăsește trunchiul pudendo-epigastric, a. femurală profundă se prelungește ca *a. circumflexa femoris medialis*, se continuă caudal între *m. quadriceps femoris* și *m. pectineus* și intră în *mm. adductori*. Pentru a observa traiectul acesteia, similar a fost efectuată disecția mușchilor *m. pectineus*, *mm. adductor* și *m. gracilis* la locul inserției, ultimul fiind îndepărtat caudal. Astfel am putut evidenția ramurile *a. circumflexa femoris medialis* și a *n. obturatorius* la nivelul acestei regiuni.

Pe măsură ce artera circumflexă femurală medială se apropie de *mm. adductori*, emite o ramură profundă, care coboară distal, între *m. adductor* și *m. vast medial*, având rol de alimentare a acestora. Ramuri mici ale arterei circumflexe femurale mediale, cum sânt: ramura obturatoare, ramura ascendentă, ramura transversală și ramura acetabulară, alimentează mușchii obturatori și capsula articulației coxo-femurală. Ramura transversală trece caudal prin mușchii adductori, pe care îl alimentează și se termina în mușchiul semimembranos.

A. circumflexa ilium superficialis este o ramură mică care apare din partea laterală a arterei femurale, în nemijlocita apropiere de *a. circumflexa femoris lateralis*. Artera iliacă circumflexă superficială se îndreaptă cranial și alimentează ambele părți ale *m. sartorius*, *m. tensor al fascia latae* și *m. cvadriiceps*.

A. caudalis femoris lateralis este o ramură mare care trece între *m. drept femural* și *m. vast medial*. Deși, cea mai mare parte din vase dau ramuri în *m. cvadriiceps*, aceasta, de asemenea, alimentează și *m. tensor fascia latae*, *m. gluteu superficial* și *m. gluteu mijlociu*, cât și capsula articulației coxo-femorale.

A. caudalis femoris proximalis părăsește suprafața caudală a a. femurale, distal de la originea a. femurale circumflexe în regiunea coapsei. Se extinde caudo-distal peste *m. pectineu* și *m. adductor*, pe care îi alimentează, orientându-se spre partea profundă a *m. gracilis*.

A. glutea caudalis este cea mai mare dintre cele două ramuri terminale ale arterei iliace interne. Își are originea vizavi de articulația sacroiliacă și trece caudal peste marea incizură ischiatică și nervul ischiatic. Ramurile a. gluteale caudale sunt: a. iliolombară, a. gluteală cranială, a. caudal mediană și arterele dorsale perineale. Artera menționată alimentează *m. gluteu mijlociu* și *m. gluteu superficial*, mușchii rotatorii ai șoldului și mușchiul aductor. Aceasta se împarte în mai multe ramuri ce alimentează *m. biceps femural*, *m. semitendinos* și *m. semimembranos*. Artera

gluteală caudala pătrunde adânc în m. biceps femural, aproape de ligamentul sacrotuberal și tuberozitatea ischiatică.

A. glutea cranialis trece peste partea cranială a incizurii ischiatice mari a osului ilium, între m. gluteu profund și m. gluteu mijlociu, pe care îi alimentează.

Artera iliolumbalis apare aproape de originea arterei gluteale caudale sau direct de la a. iliacă internă. Trece peste marginea cranioventrală a osului ilium și alimentează m. psoas mic, m. iliopsoas, m. sartorius, m. tensor al fasciei late și m. gluteal mijlociu. Pe partea laterală se observă difuzarea sa terminală spre suprafața profundă a capătului cranial al mușchiului gluteu mijlociu.

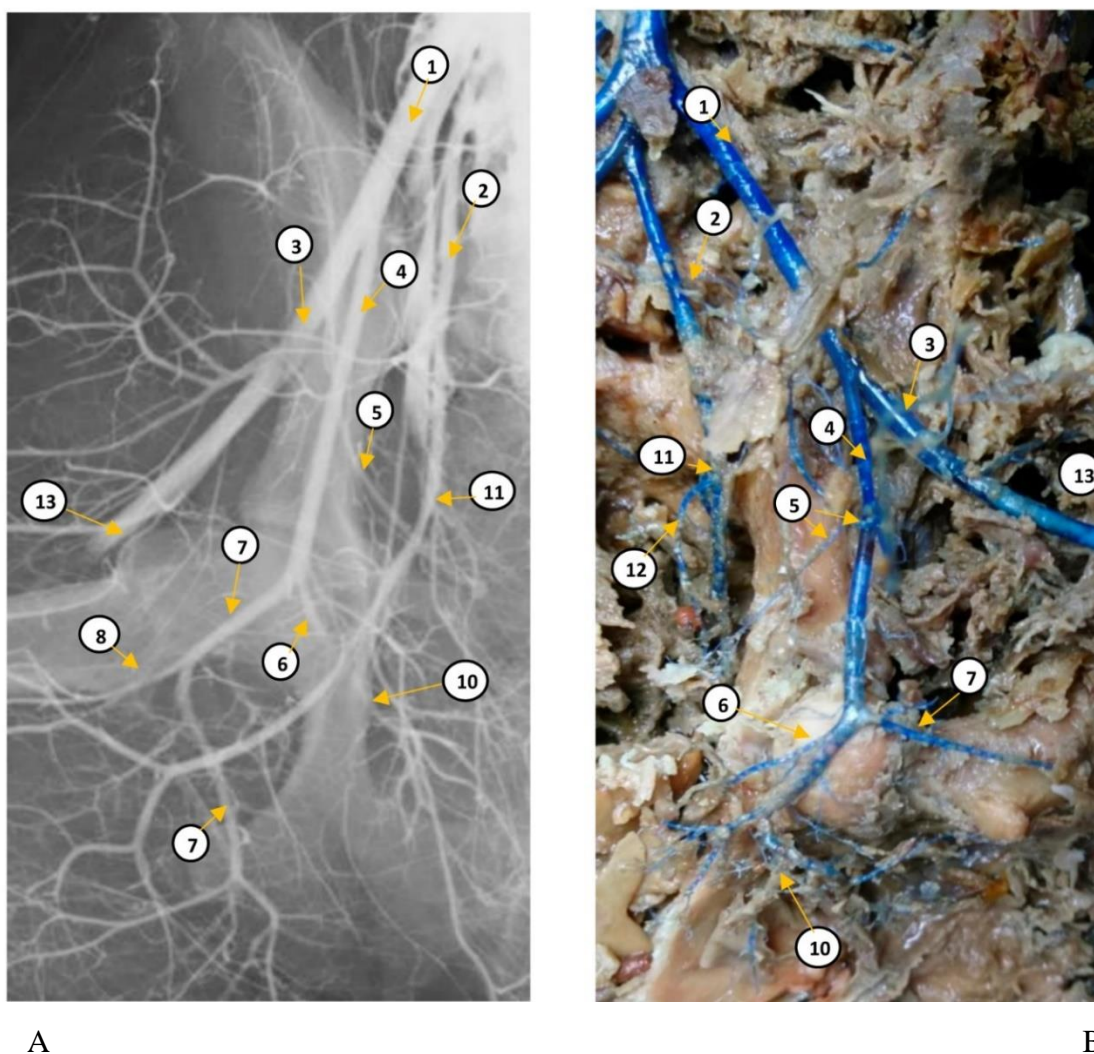


Figura 3.2.5. Arterele articulației coxo-femorale la câine, vedere ventrală dreapta/stânga (A, B): 1 – a. iliaca externa, 2 – a. iliaca interna, 3 – a. profunda femoris, 4 – a. circumflexa femoris medialis, 5 – ramus obturatorius, 6 – ramus acetabularis, 7 – ramus transversus, 8 – ramus profundus, 9 – ramus transversus, 10 – ramus ascendens, 11 – a. glutea caudalis, 12 – a. glutea cranialis, 13 – a. femoralis. A – metodă imagistică cu substanțe contrastante, B – macropreparat, metoda coroziei. Piese confecționate de A. Dumitriu.

Făcând o analiză a cercetărilor realizate de noi, putem spune că alimentarea extracapsulară a articulației coxo-femorale a câinelui este facilitată de ramuri ale arterelor, după cum urmează: *a. circumflexa femoris medialis* cu ramificațiile – *ramus obturatorius*, *ramus acetabularis*, *ramus ascendens*; *a. circumflexa femoris lateralis* cu ramificațiile *ramus ascendens*, *ramus descendens* și *ramus transversus*; *a. glutea caudalis* și *a. glutea cranialis* (figura 3.2.5).

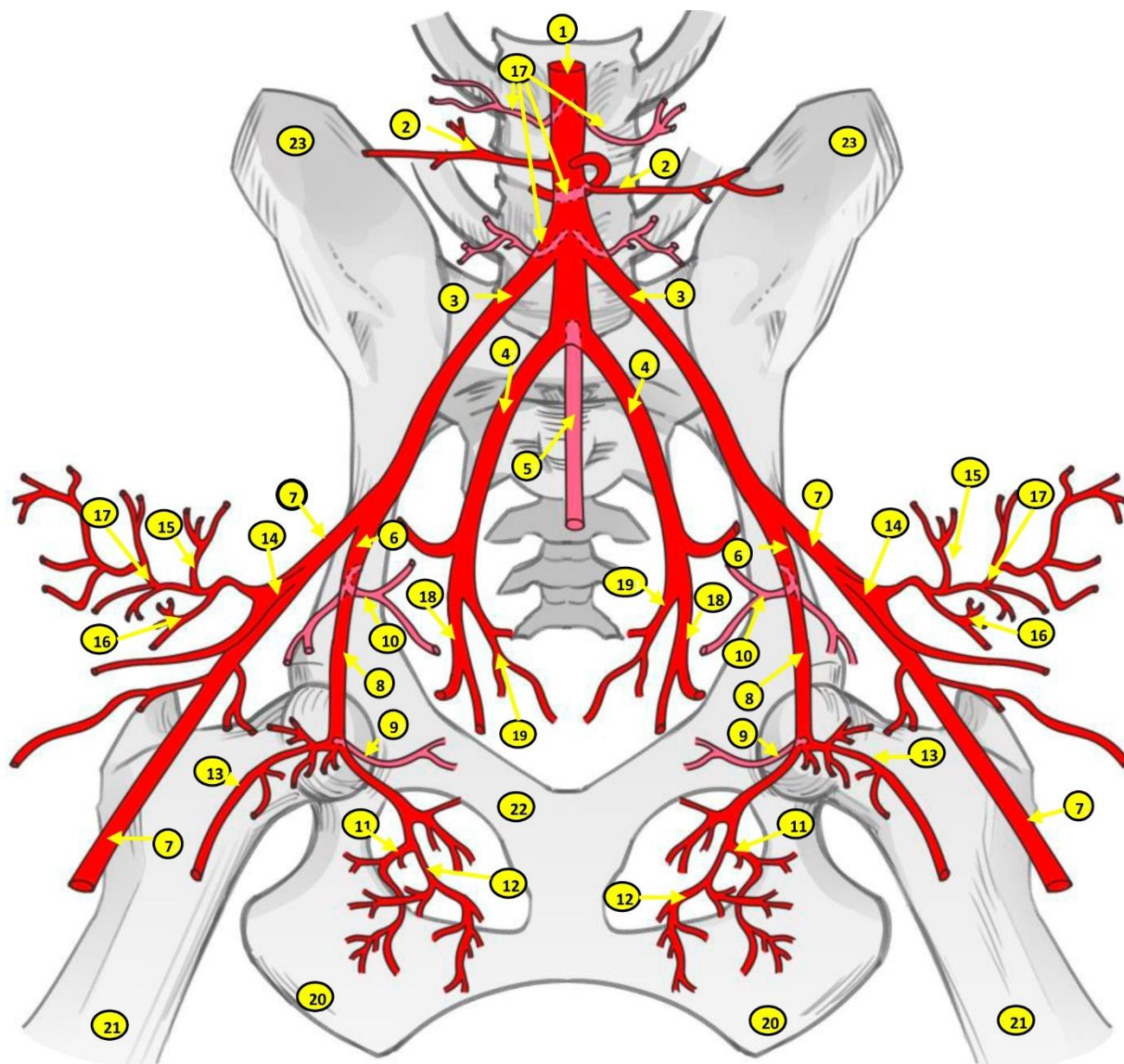


Figura 3.2.6. Arterele regiuni coxo-femorale la câine (schemă, după A. Dumitriu): 1 – *Aorta abdominalis*, 2 – *a. circumflexa ilium profunda*, 3 – *a. iliaca externa*, 4 – *a. iliaca interna*, 5 – *a. sacralis mediana*, 6 – *a. profunda femoris*, 7 – *a. femoralis*, 8 – *a. circumflexa femoris medialis*, 9 – *ramus acetabularis*, 10 – *ramus obturatorius*, 11 – *ramus ascendens*, 12 – *ramus profundus*, 13 – *ramus transversus*, 14 – *a. circumflexa femoris lateralis*, 15 – *ramus ascendens*, 16 – *ramus descendens*, 17 – *ramus transversus*, 18 – *a. glutea caudalis*, 19 – *a. glutea cranialis*, 20 – *os ischii*, 21 – *os femoris*, 22 – *os pubis*, 23 – *os ilium*.

Ramificațiile tuturor acestor artere, cu excepția *a. glutea cranialis*; au contribuit la formarea rețelei vasculare arteriale extracapsulare, traiectul cărora a fost observat la nivelul aderării capsulei articulare de osul femural. Aceste ramuri prezintă originea arterelor extracapsulare, intramurală pentru peretele capsular, servind drept punte pentru aprovizionarea intracapsulară spre marginea cartilajului hialin articular al femurului (figurile 3.2.5; 3.2.6).

Ramurile articulare ale respectivelor vase se apropie de capsula articulară sub unghi și pătrund în peretele capsulei la marginea osului femural și, respectiv, coxal (figura 3.2.7).

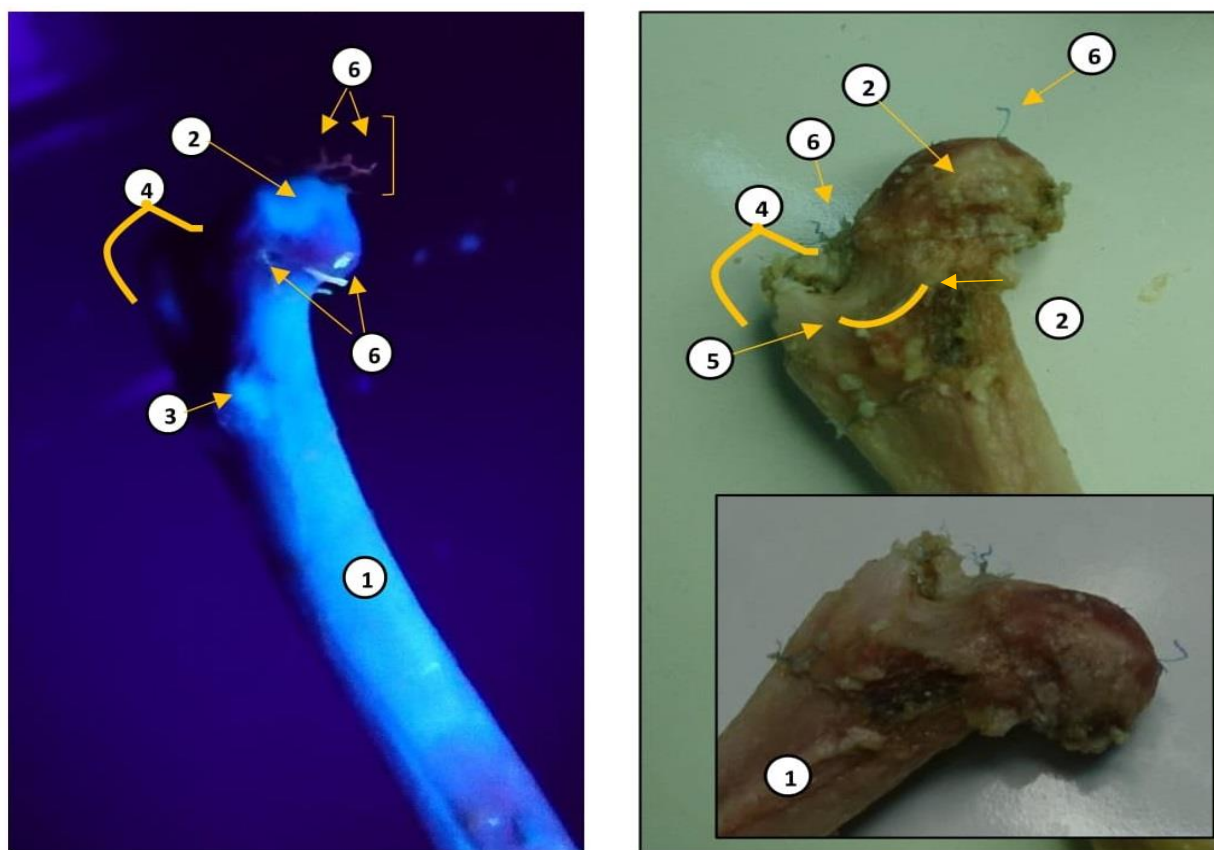


Figura 3.2.7. Vascularizarea capului femurului și formațiunilor adiacente articulației coxo-femorale: 1 – *Corpus ossis femoris*, 2 – *Caput ossis femorisi*, 3 – *Trochanter minor*, 4 – *Trochanter major*, 5 – *Crista intertrochanterica*, 6 – vase sangvine arteriale pentru alimentarea capsulei articulare. Injectare cu polimer fluorescente, metoda corozivă. Piese confecționate de A. Dumitriu.

Concluzionând datele obținute de noi, putem spune că sursele de alimentare vasculară către articulația coxofemurală a câinelui, de la cea mai mare la cea mai puțin contributivă, sunt ramurile arterelor *a. circumflexă femurală laterală* și *a. circumflexă femurală medială*, care își au originile din *a. femurală* și respectiv *a. femurală profundă*. Arterele *gluteală caudală*, *gluteală cranială* și care

de asemenea alimentează articulația coxofemurală își au originile din a. iliacă internă (tabel 3.2.2; figura 3.2.8).

Tabel 3.2.2. Vascularizarea capsulei articulației coxofemorale la câine

Regiunea capsulei articulare		Aportul vascular al regiunii
1	Regiunea craniolaterală	<i>A. circumflexa femoris lateralis</i> <i>A. glutea cranialis</i>
2	Regiunea craniomedială	<i>A. circumflexa femoris medialis</i>
3	Regiunea caudolaterală	<i>A. circumflexa femoris medialis</i> <i>A. circumflexa femoris lateralis,</i> <i>A. glutea caudalis</i>
4	Regiunea caudomedială	<i>A. circumflexa femoris lateralis</i>

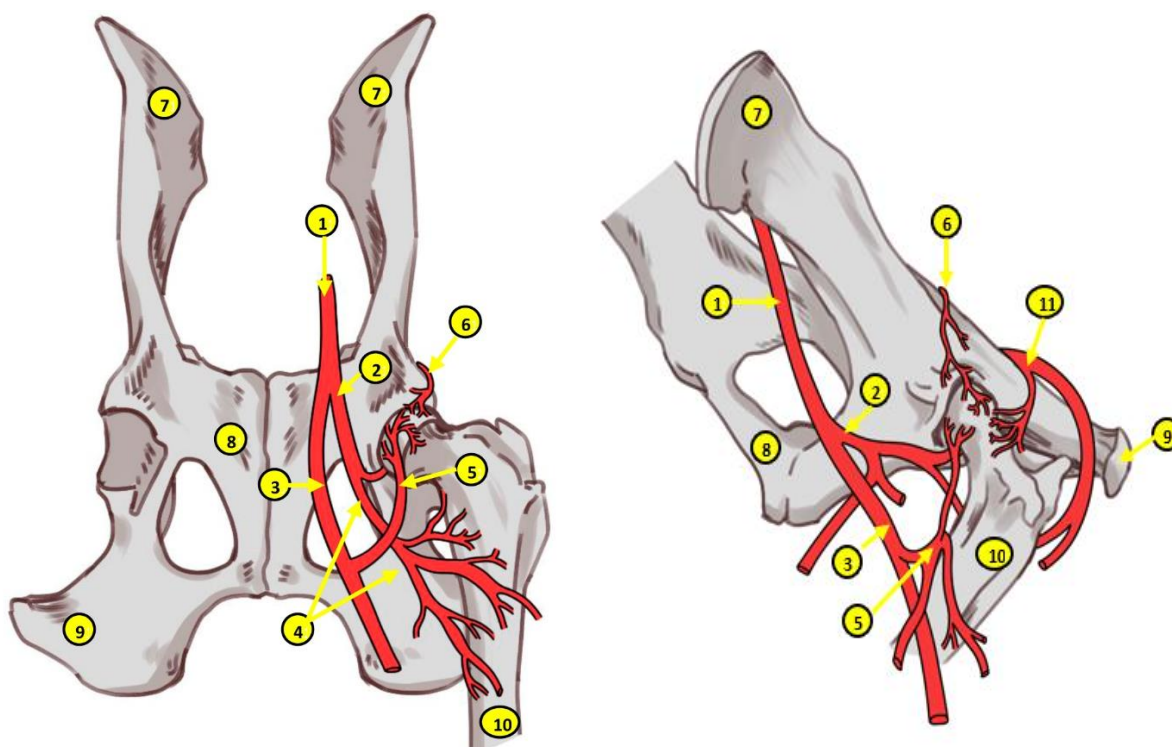


Figura 3.2.8. Vascularizarea capsulei articulației coxo-femorale la câine: 1 – a. iliaca externa, 2 – a. profunda femoris, 3 – a. femoralis, 4 – a. circumflexa femoris medialis, 5 – a. circumflexa femoris lateralis, 6 – a. glutea cranialis, 7 – os ilium, 8 – os pubis, 9 – os ischii, 10 – os femoris. Schemă după Constantinescu, modificată de A. Dumitriu.

3.3. Sursele de inervație și distribuția nervilor în regiunea coxo-femurală

Pentru a determina contribuțiile nervilor și implicarea acestora în inervația capsulei articulației coxo-femorale, a fost efectuat un studiu anatomic-topografic al originii și distribuției nervilor ce participă la inervarea membrului pelvin canin, în special a regiunii coxo-femorale.

Studiul inervației și distribuției nervilor membrului pelvin la câine, în special al articulației regiunii șoldului, este din ce în ce mai actual în tratamentul diferitor afecțiuni ce evoluează în

paralel. Investigațiile multor autori, precum: Kinzel S.,(2002), Schmaedecke A.,(2008), Rocha L.B. (2013), Elham A. Hassan (2016), au demonstrat că denervarea articulației, prin îndepărtarea periostului în jurul capsulei articulare, este una din tehnicile „eficiente și puțin traumatizante” (Schmaedecke, A., 2008) de tratament în displazia coxo-femurală, cu rezultat analgezic instantaneu, pacientul canin obținând libertate de mișcare (Kinzel, S., 2002; Schmaedecke, A., 2008; Rocha, L.B., 2013; Hassan, E.A., 2016).

Cunoașterea topografică și distribuția magistralelor nervoase, interpretarea structurală a surselor de inervație prezintă un interes anatomo-clinic esențial, cât și terapeutic în cazul câinilor cu displazii de șold și artroze, în special senili, cu disfuncții articulare însoțite de durere și tulburări funcționale.

Pe parcursul a multor decenii, au fost efectuate numeroase investigații anatomice, la oameni și animale, privind structura articulațiilor coxo-femorale, mecanismele durerii în regiune și abordările terapeutice. Astfel au fost demonstrate și descrise originea nervilor detașați din masele musculare adiacente capsulei articulare, traiectul principalilor nervi către articulația șoldului.

3.3.1. Distribuția surselor de inervație ale articulației coxo-femorale

Cercetările au fost efectuate pe parcursul anilor 2020-2024. Au fost studiate membrele pelvine ale 13 cadavre de câini de diferite rase, de talie mare și mijlocie, respectiv 26 regiuni coxo-femorale.

Tabelul 3.3.1.1. Caracteristica materialului și a metodelor de cercetare a surselor de inervație ale articulației coxo-femorale

Materialul studiat / Metode de cercetare	Total cap.	Masc. cap.	Fem. cap.	Partea corpului		Vârsta, ani				
				dreapta	stânga	0-0.6	0.7-1	2-5	6-8	9-11
Prepararea nervilor (metoda Vorobiov)	8	3	5	8	8	0	2	3	2	1
Metoda de colorare Erlich-Dogel	5	3	2	5	5	1	1	2	1	0
Total	13	6	7	13	13	1	3	5	3	1

Cadavrele câinilor au fost înregistrate, conform schemei descrise în capitolul anterior, după care așezate pe masa de disecție în poziție orizontală, pe spate, cu partea ventrală orientată în sus. Înlăturarea blănii și pielii a fost inițiată printr-o incizie la nivelul liniei albe, caudal de ombilic până la rădăcina cozii, părțile genitale externe și anusul fiind încercuite, după care pe acesta a fost aplicată o ligatură pentru a preîntâmpina scurgerile de mase fecale în momentul înlăturării acestora. Incizia a fost extinsă pe suprafața medială a coapselor: stângă și dreaptă, cu o orientare

distală până la tars. Oasele tarsiene au fost de asemenea încercuite cu o incizie a pielii. Inițial a fost înlăturată pielea de pe suprafața medială a coapsei și crupei, penisului și apoi, începând cu regiunea tarsiană, pielea de pe suprafața laterală a membrului pelvin, de la nivelul articulației genunchiului, coapsei, pelvisului și a abdomenului până la linia medială. Mușchiul cutaneu a fost îndepărtat concomitent cu pielea, care, de obicei, este mai intim atașat de piele decât de structurile alăturate. Fasciile superficiale de asemenea au fost înlăturate concomitent cu pielea, deoarece nu pot fi întotdeauna separate. Fascia profundă, în general, a fost mai densă.

Preliminar disecției, cadavrele au fost conservate în soluție de formol. Pentru înlăturarea efectelor iritative ale formolului, aceste piese, inițial conservate cu soluție de formol 10% pe o perioadă de timp, apoi în soluția propusă de B. Berne, au fost introduse în băi repetate de apă.

Pe membrele pelvine s-a putut observa faptul că piesele anatomice au prezentat un grad satisfăcător de conservare căruia i s-au asociat modificări semnificative ale texturii și culorii. Modificările de culoare au fost reprezentate de pierderea totală a nuanțelor caracteristice preparatului proaspăt și virarea acestora spre nuanțe de gri. Consistența a fost de asemenea alterată, observându-se rigidizarea aproape completă a musculaturii. Piesele anatomice astfel preparate, deși au prezentat modificări de culoare și consistență, au păstrat fidel topografia regională, respectiv, poziția mușchilor, vaselor și nervilor.

Sursele de inervație a articulației coxo-femorale au fost evidențiate prin metode clasice, macroscopice și de disecție anatomică fină, după B.П. Воробьев, sub controlul lupei binoculare, care a permis urmărirea trunchiurilor nervoase de la origine până la organ.

Nervii regiunii șoldului, precum și ai articulației coxo-femorale, poartă un caracter somatic, fiind nervi rahidieni, cu origini din *Plexus lumbalis caudalis* și *Plexus sacralis cranialis*. Acestea împreună, prin numeroase conexiuni, formează un puternic Plex lombosacral, care prezintă un aspect voluminos, lățit, cu numeroase țesături nervoase, format din anastomoza ultimelor 3 perechi lombare ventrale și primele 2 perechi sacrale. Nervul lombar L4 are o direcție caudală, primește o ramură de întărire de la L3, până la conexiunea cu L5, astfel se formează porțiunea anterioară a plexului. Porțiunea posterioară a acestuia este formată din anastomoza nervului L6 cu S 1, S2. Aceste două porțiuni se unesc prin intermediul unei ramuri ce-și are traiectul de la L5 spre L6 și o ramură spre porțiunea posterioară a plexului de la n. obturator.

Plexul lombosacral este format din nervii a două porțiuni: porțiunea anterioară cu n. ilio-muscular, n. femural și n. obturator și porțiunea posterioară cu n. gluteu cranial, n. gluteu caudal, n. cutanat femural caudal și n. sciatic.

La nivelul canalului rahidian, acești nervi formează un trunchi nervos comun, format din mai multe fascicule cu dilatații de diferite mărimi și forme numiți – *ganglioni nervoși spinali*.

Aceștia reprezintă originea reală a rădăcinilor senzitive și sunt inseparabili, de fapt, de rădăcinile nervoase la care sunt anexați (figura 3.3.1.1).

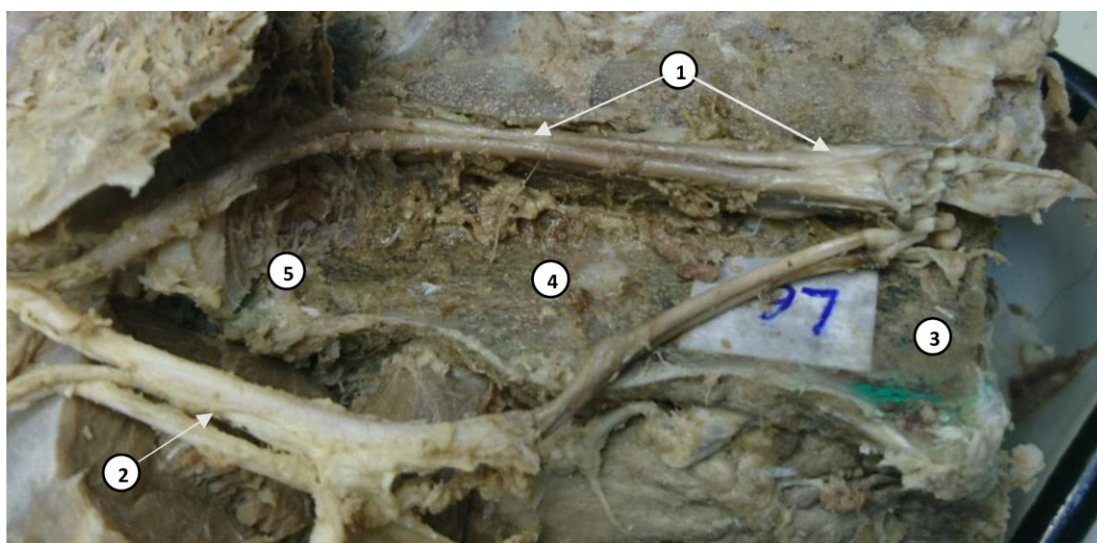


Figura 3.3.1.1. Plexul lombocaudal (secțiune transversală a vertebrelor lombare L6, L7): 1 – trunchi nervos comun la nivelul canalului rahidian, 2 – plex lombar caudal, 3 – L5, 4 – L6, 5 – L7. Disecție anatomică după Vorobiov. Piesă confecționată de A. Dumitriu.




Figura 3.3.1.2. Plexul lombosacral la câine: 1 – L4, 2 – L5, 3 – L6, 4 – L7, 5, 6, 7, – rădăcinile plexului lombar caudal, 8 – rădăcina *n. ischiadicus*, 9 – *n. cutaneus femoris lateralis*, 10 – *n. femoralis*, 11 – *n. obturatorius*, 12 – rădăcinile plexului sacral, 13 – *n. ischiadicus*. Disecție anatomică după Vorobiov. Piesă confecționată de A. Dumitriu.

Plexus lumbalis caudalis este format prin întrețeserea filetelor nervoase ale ultimelor trei perechi de ramuri lombare. A fost observat la toate 7 cadavre la nivelul vertebrelor L4, L5, L6. Plexul nervos lombar caudal a format conexiuni cu plexul lombar cranial și cu plexul sacral cranial. Ca și ramuri de distribuție, a prezentat nervul iliomuscular, nervul femural și nervul obturator (figura 3.3.1.2).

N. iliomuscularis sau ramura musculară proximală (*Ram. musculares proximales*) este puțin dezvoltată, are un traiect foarte scurt, detașându-se din L4 sau L5, pătrunzând în mușchii psoași. Pe parcurs emite un filet mai lung, care ajunge în mușchiul iliospinal. Acești nervi nu au prezentat interes pe parcursul cercetării, precum și mușchii respectivi, care sunt grupați în mușchii peretelui abdominal.

N. femoralis a fost observat în cazul a 71,5% cu două rădăcini principale din L4 și L5 și în cazul a 28,5% din al șaselea L6 nerv spinal. Au fost observate conexiuni și cu nervul L3 în cazul a 14,2%. Apariția acestuia a fost observată la nivelul mușchiului iliopsoas, căruia de asemenea îi furnizează ramuri. În interiorul iliopsoasului, din partea craniană a nervului femural, apare continuitatea acestuia cu nervul safen (figurile 3.3.1.3; 3.3.1.4).

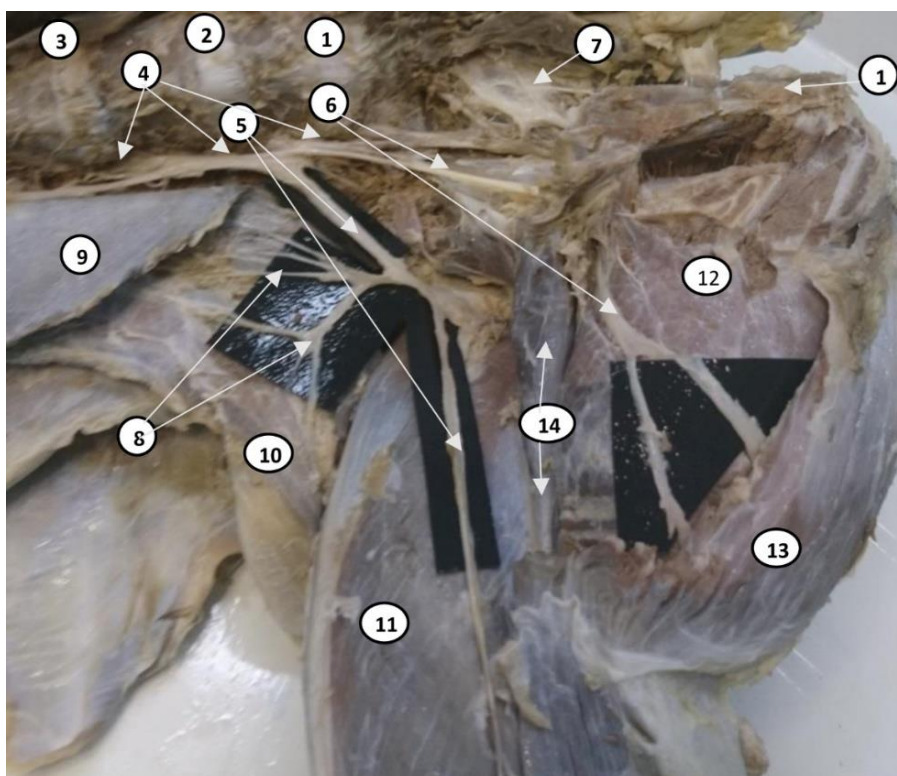


Figura 3.3.1.3. Distribuția nervilor membrului pelvin stâng la câine, vedere medială.
 1 – L7, 2 – L6, 3 – L5, 4 – plex lombar caudal, 5 – *n. femoralis*, 6 – *n. obturatorius*, 7 – *plex sacral*, 8 – ramuri musculare ale *n. femoralis*, 9 – *m. sartorius* (partea caudală), 10 – *m. sartorius* (partea cranială), 11 – *m. vastus lateralis*, 12 – *m. adductor*, 13 – *m. gracillis*, 14 – *m. pectineu*. Disecție anatomică după Vorobiov. Piesă confecționată de A. Dumitriu.

N. femoralis este cel mai voluminos nerv desprins din plexul lombar caudal și are o componentă predominant motorie cu distribuție terminală în m. cvadriiceps femural. După formarea sa din rădăcinile menționate, nervul urmărește un traiect caudo-ventral, trece printre mușchii psoași, apoi pe sub fascia iliacă și mușchiul croitor și ajunge la extremitatea proximală a m. cvadriiceps femural, unde pătrunde printre m. dreptul femural și m. vastul medial. Nervul a fost găsit urmărind același traiect cu a. femorală circumflexă laterală. Inervează toate cele patru capete ale m. cvadriiceps.

Nervul este responsabil de extensiile genunchiului pentru a sprijini greutatea la nivelul membrului pelvin. În traiectul său, emite ramuri pentru mușchii: m. iliac, m. sartorius, m. gracilis și o ramură groasă care îl continuă proximal – nervul safen.

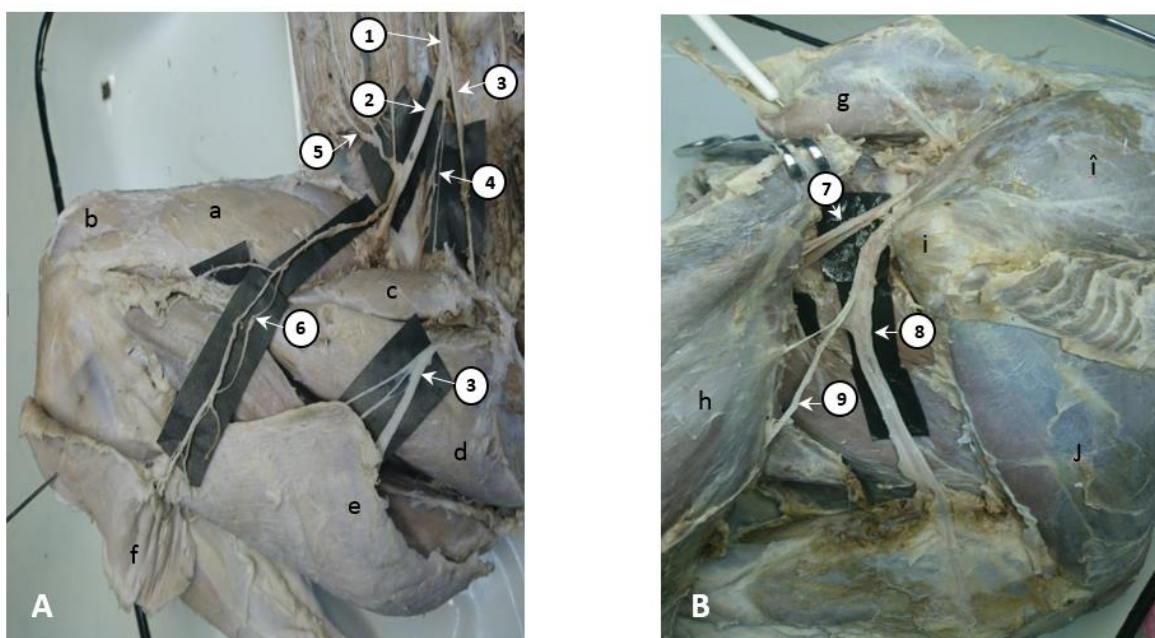


Figura 3.3.1.4. Nervii membrului pelvin la câine și componentele adiacente. A – vedere medială, B – vedere laterală: 1 -- Plexus lumbalis caudalis, 2 – n. femoralis, 3 – n. obturatorius, 4 – ramuri nervoase în profunzimea mm. iliopsoas, 5 – ramuri nervoase pentru m. sartorius, 6 – ramuri ale n. femoralis, 7 – n. gluteus cranialis, 8 – n. ischiadicus, 9 – ramuri nervoase pentru m. tensor fasciae latae, a – m. rectus femoris, b – articulatio genus, c – m. pectineus, d – m. adductor, e – m. gracilis, f – m. sartorius, g – m. gluteus superficialis, h – m. tensor fasciae latae, i – trochanter major, î – m. gluteus medius, j – m. vastus medialis. Disecție anatomică după Vorobiov. Piesă confecționată de A. Dumitriu.

N. saphenus a fost observat desprinzându-se din nervul femural, sub mușchiul sartorius. Are un traiect descendent printre m. sartorius și m. vast medial, încrucișând artera femurală. Apoi iese, din profunzime, în majoritatea cazurilor prin spațiul dintre mușchii sartorius și gracilis și

devine subcutanat, dar nu prin masa m. sartorius. La acest nivel a fost observată ramificarea acestuia în mai multe filete, care însoțeau artera și vena safenă, cu o distribuție pe fața medială a gambei.

N. obturatorius are originea în rădăcinile ventrale L4, L5 și L6. Este mult mai subțire decât nervul femural. Formarea acestuia are loc în interiorul porțiunii caudomediale a m. iliopsoas. Părăsește mușchiul la nivel dorsomedial, trecând caudoventral de-a lungul corpului iliumului. A fost observat un traiect sub peritoneal, la marginea anterioară a porțiunii semipenate a m. obturator intern, apoi orientându-se spre partea cranială a găurii obturate, prin care a părăsit cavitatea pelvină, alături de artera și vena omonimă. Ajuns pe fața medială a coapsei, a fost observată distribuția acestuia în mușchii adductori ai membrului pelvin: m. obturator extern, m. pectineu, m. gracilis și m. adductor. Pe măsură ce părăsește ventral gaura obturată, emite ramuri paralele cu ramurile arterei femurale circumflexe mediale.

Plexus sacralis cranialis, formarea acestuia a fost observată prin alăturarea rădăcinilor provenite din primele două ramuri ventrale sacrale S1 și S2, la care se adaugă și filete provenite de la ultimul nerv lombar. Acestea, împreună cu S1 și S2, realizează o țesătură situată pe fața ventrală a ligamentului sacrospinotuberos.

Din schimbul de fibre al plexului, a rezultat un cordon nervos de formă aplatizată, denumit *Trunchus lombosacralis*. A fost urmărit traiectul ventro-lateral al acestuia, spre incisura ischiatică mare, prin care părăsește cavitatea pelvină.

La nivelul incizurii ischiatice mari, *Trunchus lombosacralis* se ramifică, astfel rezultă n. gluteu cranial, n. gluteu caudal, n. cutanat femural caudal și n. ischiatic (supranumit și n. sciatic).

Pentru a avea acces la acești nervi, a fost identificată fosa ishiorectală, identificat și disecat mușchiul coccigian, ligamentul sacrotuberal, care a expus a. gluteală caudală și nervul sciatic.

În profunzimea mușchilor au fost observați și a. pudendă internă și n. pudend, și ramurile ventrale ale nervilor sacrali, însă aceștia nu prezentau interes cercetării și au fost disecați.

N. cutaneus femoris caudalis de asemenea se desprinde din marginea caudală a plexului. După detașarea nervului din plex, nivel la care acesta realizează variate conexiuni cu nerviul sciatic și n. rectal, urmărește un traiect dorso-lateral spre ligamentul sacrospino-tuberos și tuberozitatea ischiatică. Apoi a fost observată trecerea pe sub extremitatea proximală a m. biceps femural, ajunge subcutanat între acesta și m. semitendinos, unde se ramifică în regiunea caudală a coapsei și a crupei.

N. gluteus cranialis are originea fibrelor proprii în ramurile de conexiune cu ultimul nerv lombar și primul nerv sacral. După desprinderea din trunchiul lombosacral, se situează în partea dorso-cranială a incizurii ischiatice mari, unde este satelit al a. glutelele craniale, cu care a și fost

disecat. După un scurt traiect, am observat că nervul se distribuie prin 3 ramuri în mușchii glutei – mijlociu, accesoriu, profund (figura 3.3.1.5).

Totodată emite o ramură mai lungă care traversează în apropiere de gâtul iliumului, după care trece, prin grosimea mușchiului gluteu accesoriu, pentru a ajunge în m. tensor al fasciei lata, în a cărei porțiune cărnoasă se distribuie terminal.

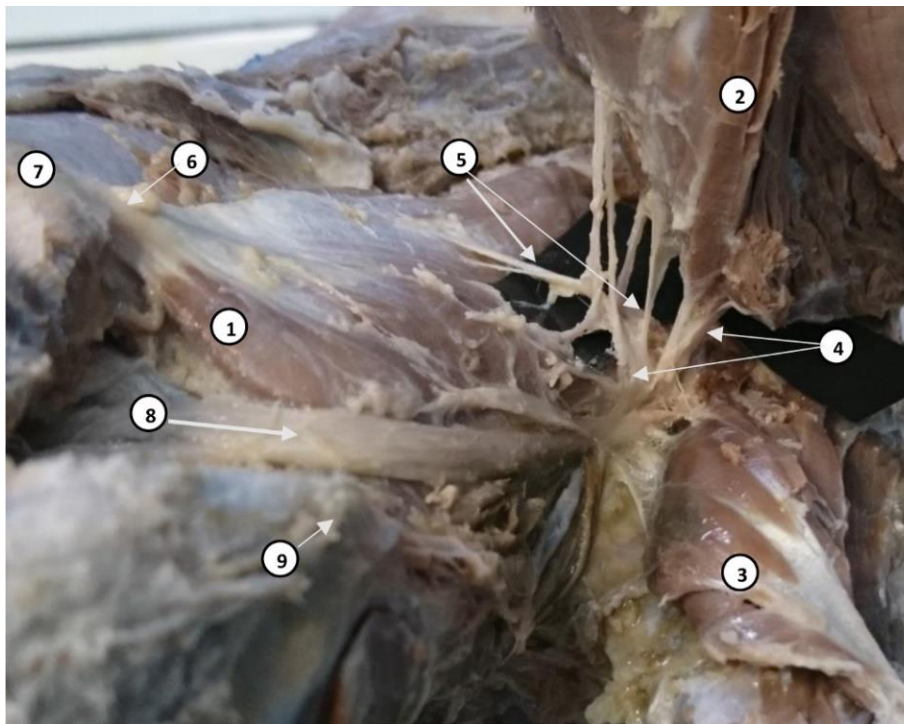


Figura 3.3.1.5. Distribuția n. gluteu cranial și n. gluteu caudal: 1 – *m. gluteus profundus*, 2 – *m. gluteus medius*, 3 – *m. gluteus accessorius*, 4 – *n. gluteus cranialis*, 5 – *n. gluteus caudalis*, 6 – inserția *m. gluteu profund*, 7 – *trochanter major*, 8 – *n. ischiadicus*, 9 – *tuber coxae*. Disecție anatomică după Vorobiov. Piesă confecționată de A. Dumitriu.

N. gluteus caudalis se detașează din plexul sacral cranial sub aspectul a două rădăcini, care ies împreună cu nervul sciatic, prin segmentul ventro-caudal al incizurii ischiatice mari – opus nervului gluteu cranial (figura 3.3.1.5).

De la nivelul incizurii ischiatice mari, *n. gluteu caudal* a urmărit un traiect spre fața dorsală a ligamentului sacrospinotuberos, acoperit de fața profundă a *m. gluteu mijlociu*. La acest nivel a fost observată o bifurcare terminală, într-o ramură superioară și una inferioară. Nervul este unica sursă de inervație pentru *m. gluteu superficial*.

N. ischiadicus este cel mai gros nerv desprins din trunchiul lombo-sacral. Apariția acestuia a fost observată din ultimii doi nervi lombari și primii doi nervi sacrali spinali. Prin ramificațiile sale terminale, a parcurs un traiect de-a lungul membrului pelvin și a ajuns până în regiunea falangelor (figura 3.3.1.6).

Nervul sciatic a fost izolat în timp ce s-a desprins din porțiunea caudală a plexului lombo-sacral, sub aspectul unui cordon gros și aplatizat, a ieșit din cavitatea pelviană la nivelul mării incizuri ischiatice și a trecut pe fața dorsală a ligamentului sacrospinotuberos, sub mușchiul gluteu mijlociu. La acest nivel a prezentat conexiuni cu n. pudend și n. rectal.

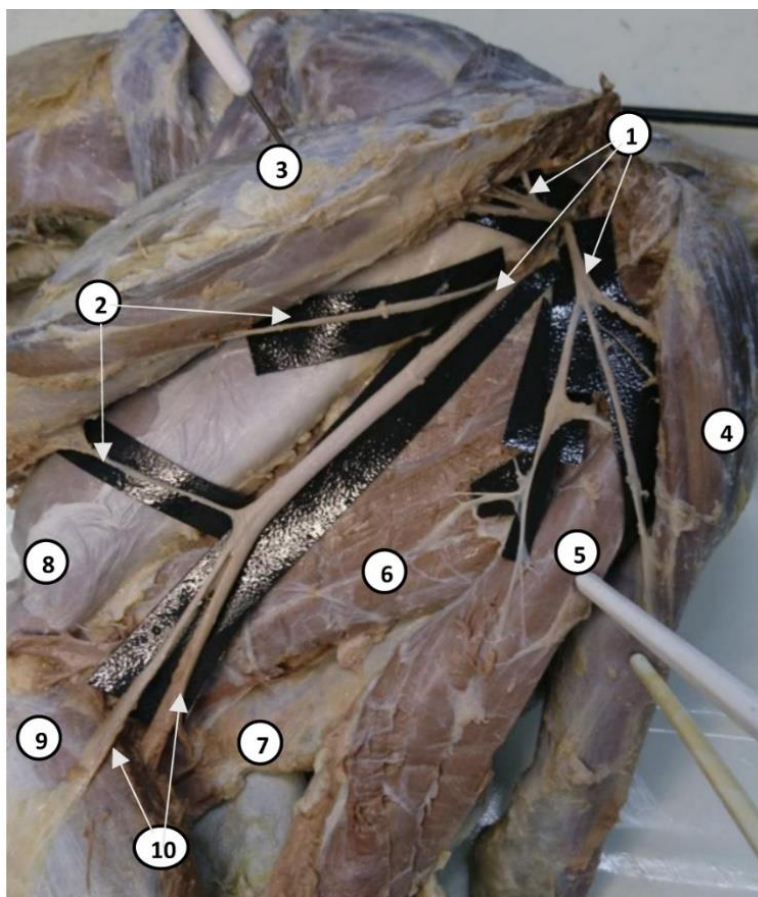


Figura 3.3.1.6. Distribuția n. sciatic la nivelul membrului pelvin stâng la câine, vedere laterală: 1 – n. ischiadicus, 2 – ramuri musculare, 3 – m. biceps femoris, 4 – m. semitendinosus, 5 – m. semimembranosus, 6 – m. adductor, 7 – m. gracilis, 8 – m. vastus lateralis, 9 – m. gastrocnemius, 10 – n. tibial, n. fibular comun. Disecție anatomică după Vorobiov. Piesă confecționată de A. Dumitriu.

Nervul se orientează caudal peste șold, medial către trohanterul mare, cranio-medial de tuberculul ischiatic și apoi distal la nivelul crestei supraacetabulare, se recurbează ventro-caudal de femur pe partea laterală a mușchiului adductor, caudal de articulația coxofemurală, nivel la care s-a observat o bifurcare terminală în n. tibial și n. fibular și componentele acestora, care de asemenea nu au prezentat interes cercetării.

Urmărind traiectul nervului ischiatic, a fost observat că acesta emite următoarele ramuri:

- Ramurile musculare care au fost reprezentate de:

- ramură fină, pentru m. gluteu profund;
 - ramuri detașate pentru m. gemeni ai bazinului, în comun cu ramura pentru m. pătrat femural;

- ramură care doar însoțește nervul ischiatic, până la regiunea caudală a articulației coxo-femorale la câine. Respectiv, aceasta părăsește nervul la nivelul șoldului. După divizarea de nervul ischiatic, această ramură se trifurcă, după un traiect scurt, și emite: un fascicol orientat cranial, pentru m. biceps femural; două fascicule orientate caudal, pentru m. semitendinos și m. semimembranos.

- Ramuri îndreptate spre articulația coxo-femurală, de asemenea au fost observate. Acestea s-au detașat din nervul ischiatic, fiind observate sub forma unor fire subțiri, orientate spre mușchi. Ele traversează m. gluteu profund, la nivel proximal de articulația coxofemurală, trecând peste creasta supraacetabulară, continuându-se cu o distribuție în capsula articulației șoldului.

Analizând datele obținute, mușchii, precum și nervii ce participă nemijlocit la inervația regiunii articulației coxo-femorale (figura 3.3.1.7), dar și a formațiunilor adiacente, a fost elaborat tabelul 3.3.1.2.

Tabel 3.3.1.2. Sursele de inervare ale grupelor de mușchi ale bazinului și coapsei

Nr. gr.	Mușchii bazinului și coapsei	Sursele de inervație
1	<i>M. gluteus superficialis</i>	<i>N. gluteus cranialis</i> <i>N. gluteus caudalis</i>
	<i>M. gluteus medius</i>	
	<i>M. gluteus profundus</i>	
	<i>M. piriformis</i>	
	<i>M. tensor fascia latae</i>	
2	<i>M. biceps femoris</i>	<i>N. ischiadicus</i>
	<i>M. semitendinosus</i>	
	<i>M. semimembranosus</i>	
	<i>M. quadratus femoris</i>	
	<i>Mm. gemelli</i>	
	<i>M. obturatorius internus</i>	
3	<i>M. vastus lateralis</i>	<i>N. femoralis</i>
	<i>M. vastus intermediar</i>	
	<i>M. vastus medialis</i>	
	<i>M. rectus femoris</i>	
	<i>M. iliopsoas</i>	
	<i>M. sartorius, pat. cranialis</i>	
	<i>M. sartorius, part caudalis</i>	
4	<i>M. gracillis</i>	<i>N. obturatorius</i>
	<i>M. adductor longus</i>	
	<i>M. pectineus</i>	
	<i>M. obturatorius externus</i>	
	<i>M. adductor brevis</i>	
	<i>M. adductor magnus</i>	
5	<i>M. abductor cruris caudalis</i>	<i>N. cutaneus femoris caudalis</i>

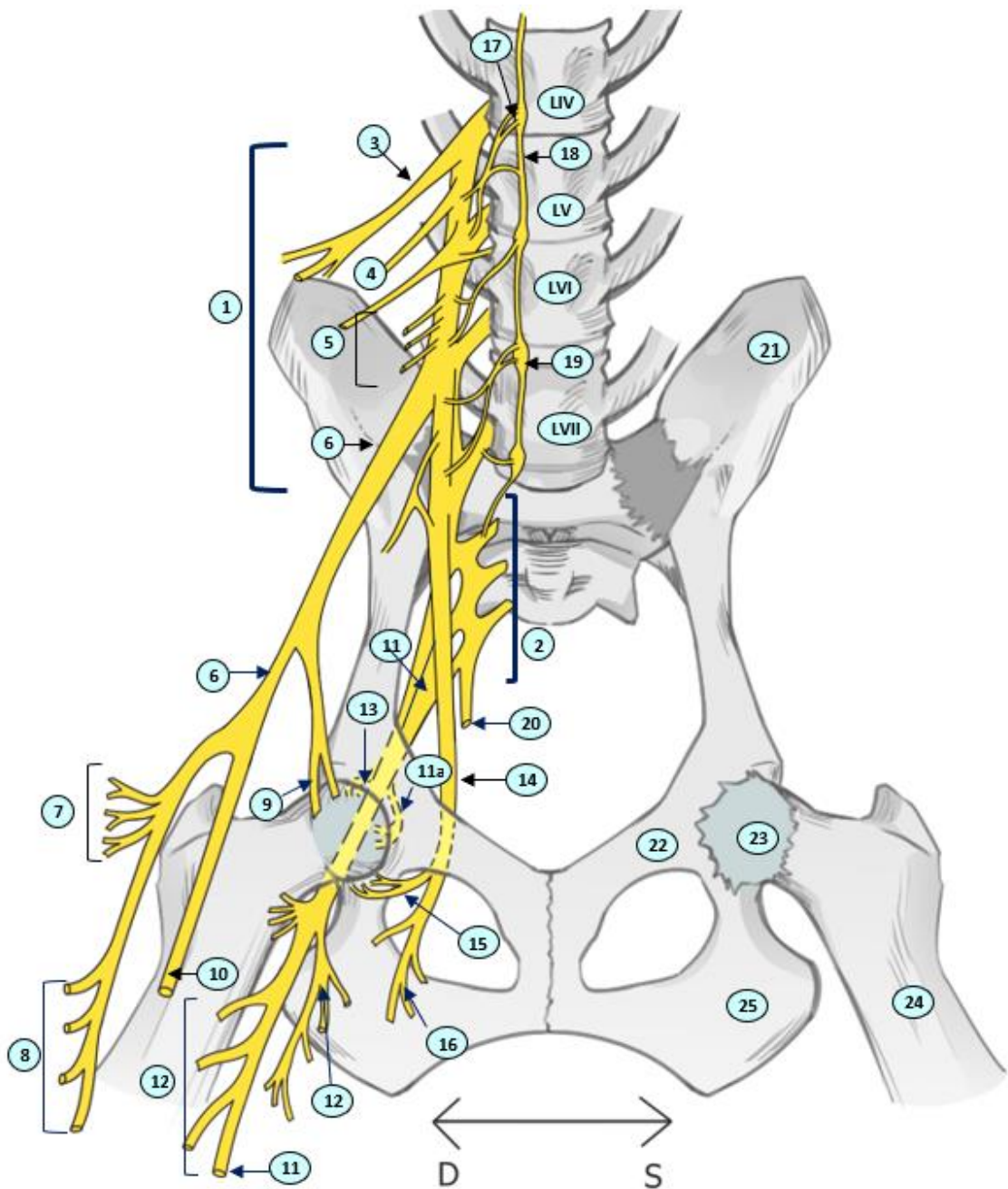


Figura 3.3.1.7. Distribuția nervilor regiunii coxo-femorale la câine (schema după A. Dumitriu): 1 – plexus lumbalis caudalis, 2 – plexus sacralis cranialis, 3 – n. cutaneus femoris lateralis, 4 – n. genitofemoralis, 5 – n. iliomuscularis, 6 – n. femoralis, 7, 8 – n. femoralis rami musculares, 9 – ramuri nervoase ale n. femoralis către articulația coxo-femurală, 10 – n. saphenus, 11 – n. ischiadicus, 11 a – ramuri nervoase ale n. ischiadicus către articulația coxo-femurală, 12 – n. ischiadicus Rami musculares, 13 – n. gluteus cranialis, 14 – n. obturatorius, 15 – ramuri nervoase ale n. obturatorius către articulația coxo-femurală, 16 – n. obturatorius, rami musculares, 17 – fibre ortosimpatice, ramuri comunicante, 18 – lanțul paravertebral parasimpatic, 19 – ganglion ortosimpatic, 20 – n. pudendus, 21 – os ilium, 22 – os pubis, 23 – caput ossis femoris, 24 – os femoris, 25 – os ischii, L IV, V, VI, VII – vertebre L 4, 5, 6, 7.

3.3.2. Distribuția surselor de inervație la nivelul capsulei articulare

Sursele de inervație ale capsulei articulației coxo-femorale au fost evidențiate prin metode macroscopice și microscopice de disecție anatomică fină, după Vorobiov V.P. (Воробьев В.П., 1958) și metoda de colorare a țesuturilor cu albuș de metilen, după Erlich – Dogel.

Rezultatul cercetărilor demonstrează că ramurile nervilor pătrund în formațiunile fibroase ale oaselor și componentelor acestora, în locul de inserție către os a mușchilor, fiind satelite vaselor sangvine (figura 3.3.2.1). Observațiile detaliate ale fiecărui nerv și țesuturile moi adiacente sunt descrise după cum urmează:

- Porțiunea proximală a *N. femoralis* trece caudo-ventral prin m. iliopsoas și intră în partea superioară a coapsei, după ce părăsește acest mușchi. Urmărind traseul ramurilor sale musculare în m. iliopsoas, s-a observat că o serie de ramuri duc la capsula articulară. Aceste ramuri traversează distal porțiunea caudală a m. iliacus, parcurgând o scurtă distanță între fascie și periostul ventral al iliumului până când ajung în final în secțiunea cranioventrală a capsulei articulare a șoldului (figura 3.3.2.1, A).



Figura 3.3.2.1. (A) Distribuția nervilor la nivelul capsulei articulației coxo-femorale la câine: terminațiile nervoase libere ale nervilor, A – regiunea cranioventrală – *N. femoralis*. Micropreparat original, metoda Erlich-Dogel.

Cu toate acestea, după ieșirea sa din m. iliopsoas, nervul femural nu se ramifică în ramuri articulare directe pentru a inerva articulația coxo-femorală. Dintre cele 13 exemplare, s-a observat un mod similar de distribuție în 9 articulații ale șoldului. La câinii juvenili, cu masă corporală mică, ramurile „miniaturale” ale nervilor erau greu de distins.

- *N. obturatorius* este situat caudoventral de-a lungul arborelui iliac și părăsește pelvisul trecând prin marginea craniană a foramenului obturator, care este adiacent porțiunii caudale a capsulei articulare a șoldului. Fibrele nervoase articulare scurte și independente care se despart de nervul obturator inervează aspectul caudal al capsulei articulare a șoldului (figura 3.3.2.1, B).



Figura 3.3.2.1. (B) Distribuția nervilor la nivelul capsulei articulației coxo-femorale la câine: terminațiile nervoase libere ale nervilor, regiunea caudoventrală – *n. obturatorius*. Micropreparat original, metoda Erlich-Dogel.




Figura 3.3.2.1. (C) Distribuția nervilor la nivelul capsulei articulației coxo-femorale la câine: terminațiile nervoase libere ale nervilor, regiunea craniolaterală – *n. gluteus cranialis*. Micropreparat original, metoda Erlich-Dogel.

În această zonă a capsulei articulare, traseele nervoase erau în legătură cu rețeaua vaselor circumflexe femurale mediale. Ramurile articulare ale nervului obturator au fost documentate în toate eşantioanele examinate.

- *N. gluteus cranialis* părăsește pelvisul trecând peste marginea craniană a crestei sciaticice mari și se îndreaptă pe periostul corpului iliumului. În toate disecțiile, s-a observat că ramurile musculare ale m. gluteus profundus formează o rețea arborescentă, iar unele ramuri trec caudal, cu un traseu scurt între periostul și fascia m. gluteus profundus și se distribuie la aspectul craniolateral al capsulei articulare a șoldului (figura 3.3.2.1, C).

În plus, înainte ca n. gluteu cranial să pătrundă în m. tensor fasciae latae, toate exemplarele au evidențiat o ramură articulară constantă care apare între mm. gluteus medius și m. gluteus profundus.

- *N. ischidicus* părăsește cavitatea pelviană trecând prin marginea caudală a crestei sciaticice mari și apoi trimite ramuri musculare la m. obturator internus și mm. gemellus. Ramurile articulare ale nervului sciatic au fost observate după ridicarea m. obturator intern și mm. gemellus și au fost observate atingând porțiunea dorsală a capsulei articulare (figura 3.3.2.1, D).

Dincolo de acest punct, nervul sciatic continuă o direcție caudolaterală către grupele musculare caudale ale coapsei fără a prezenta ramuri către articulația coxo-femurală în acest aspect.




Figura 3.3.2.1. (D). Distribuția nervilor la nivelul capsulei articulației coxo-femorale la câine: terminațiile nervoase libere ale nervilor, D – regiunea caudolaterală – *n. ischidicus*. Micropreparat original, metoda Erlich-Dogel.

Conform rezultatelor disecțiilor anatomice, ramurile nervoase ale *N. gluteus cranialis* au fost găsite în mod consecvent pătrunzând în porțiunea cranio-laterală a capsulei articulare a șoldului canin. Porțiunea caudolaterală a capsulei articulației șoldului este inervată de ramurile musculare ale *N. sichiadicus*, cu unele variații între indivizi. *N. femorales* dă naștere unor ramuri articulare către porțiunea cranio-ventrală a capsulei articulare. *N. obturatorius* trimite ramuri articulare scurte la porțiunea caudo-ventrală a capsulei articulare a șoldului. Ramurile de la cei patru nervi principali contribuie la inervația circumambulară a capsulei articulare a șoldului canin. (tabel 3.3.2.1).

Tabelul 3.3.2.1. Inervarea capsulei articulației coxofemorale la câine

	Regiunea capsulei articulare	Aportul nervos al regiunii
1	Regiunea cranio-laterală	<i>N. gluteus cranialis</i>
2	Regiunea cranio-ventrală	<i>N. femoralis</i>
3	Regiunea caudo-ventrală	<i>N. obturatorius</i>
4	Regiunea caudolaterală	<i>N. ischiadicus</i>

În studiul de față, cu cât cadavrul câinelui prezenta o masă corporală mai mare, cu atât au putut fi identificate mai multe ramuri nervoase.

Ramurile *N. gluteus caudalis* nu au fost observate ca fiind implicate în inervarea capsulei articulației coxo-femorale.

3.4. Concluzii la Capitolul 3

1. Analiza gravimetrică a grupelor de mușchi cu inserții în jurul articulației coxo-femorale a demonstrat diferențe de greutate a celor dispuși în stânga de planul sagital, comparativ cu cei din dreapta, la lotul displastic. Masa musculară a mușchilor implicați în biomecanica articulației coxo-femorale, raportată la masa corporală la lotul non-displastici constituie 3,27% - pe stânga și 3,31% - pe dreapta, diferența fiind de 0,04%. La lotul displastic, această valoare constituie 3,73% - pe stânga și 3,63% - pe dreapta, diferența fiind de 0,1%. Această disproporționalitate conduce în timp la dezvoltarea/agravarea sindromului displaziei de șold.

2. În rezultatul cercetărilor efectuate asupra surselor de vascularizare și a distribuției arterelor în grupele de mușchi regionali și la nivelul capsulei articulare, s-a stabilit că ramurile terminale ale aortei abdominale, în mai multe modele anatomice supuse macerării (85%) au fost arterele iliace externe, continuate de un trunchi biiliac comun ce eliberează în final ramurile bilaterale ale arterei iliace interne și artera sacrală mediană, cu excepția a 15% care au prezentat un trunchi comun.

3. Locurile de apariție ale a. iliace externe își au originea la nivelul vertebrelor lombare L6 și L7. S-a constatat, că terminația aortei abdominale la câini a avut ramificații diferite în a. iliacă

externă, după cum urmează: 14,28% la nivelul caudal al vertebrei L5 și cranial L6, 35,71% la nivelul corpului vertebrei L6 și 50% la nivelul caudal al vertebrei lombare L6 și cranial al L7.

3. Capsula articulației coxofemorale canine pe direcția cranioventrală este inervată de ramurile *N. femorales*; caudoventral de *N. obturatorius*; craniolateral de *N. gluteus cranialis* și direcția caudolaterală, respectiv de *N. ischidticus*. Ramurile *N. gluteus caudalis* nu au fost observate ca fiind implicate în inervarea capsulei articulare coxofemorale. Rezultatul cercetărilor demonstrează că ramurile nervilor pătrund în formațiunile fibroase ale oaselor și componentelor acestora, în locul de inserție către os a mușchilor, fiind satelite vaselor sangvine.

4. Informațiile obținute oferă date prețioase medicilor veterinari despre distribuția și topografia traectelor nervoase, iar interpretarea structurală și topografică a surselor de inervație prezintă un interes anatomo-clinic esențial, cât și terapeutic în cazul câinilor cu displazii de șold și artroze. Implementarea informației în practică oferă o analiză a posibilităților reducerii durerii și a potențialelor intervenții chirurgicale în regiunea articulației șoldului.

4. CERCETĂRI PRIVIND EXAMENUL RADIOLOGIC PENTRU DIAGNOSTICAREA PRECOCE AL DISPLAZIEI ARTICULAȚIEI COXO- FEMURALE LA CÂINE

Tulburările de dezvoltare a regiunii coxo-femorale, nepotrivirile între suprafețele articulare, în special la nivelul capului femural și fosei acetabulare, de obicei sunt categorisite într-un singur grup de boli – displazie de șold. Displaziile este necesar de a fi divizate în displazii primare și, respectiv, secundare. Displazia primară (considerată a fi adevărată) este cauzată de o subdezvoltare de ordin anatomic a acetabulului, iar displazia secundară (dobândită), deseori cauzată de ante torsiunea gâtului femural, de modificări patologice ale unghiului diafizar, tulburări de dezvoltare la nivel lombosacral exprimate prin sacralizare unilaterală. Atât displazia de ordin primar, cât și secundar, duc la o funcționalitate anormală și biomecanică deficitară în articulația coxo-femurală (Бушарова, Е.В., 2012; Holloway, A.I., 2016; Шерстнев, С.В., 2018).

Displazia coxo-femurală este o boală ereditară, cu caracter poligenic (Chase, K., 2004; Todhunter, R.J., 2005; Guo, G., 2011). Câinele, juvenil, prezintă malformații la nivelul componentelor articulare în timpul creșterii active, exprimate prin dezvoltare anormală. Aceste malformații sunt dependente de genotip și de condițiile de creștere și întreținere a acestuia, în consecință, favorizând diferite nepotriviri graduale la nivelul suprafețelor articulare, exprimate în timp. De obicei, procesul de deformare al articulațiilor progresează pe parcursul creșterii și dezvoltării câinelui, ducând la cox-artroză cu diferite grade de severitate. Din cauza dislocării necorespunzătoare a oaselor la nivelul articulației, probabilitatea luxațiilor și subluxațiilor crește, datorită fixării insuficiente și mobilității excesive. În consecință rezultă întinderea excesivă a capsulei articulare, fenomenul de durere însoțit de șchiopătură și, probabil, paralizie. În cazuri severe de displazie, cu dislocarea absolută a capului femural, este compromisă sau chiar imposibilă funcția de susținere a membrului pelvin.

Conform datelor publicate de Cluburile Canine Internaționale, predispuși acestei boli degenerative sunt câinii de rasă pură cu talie mare și gigant, mai puțin mijlocie. Pentru a putea fi admiși pentru reproducere, proprietarii trebuie să dețină un raport, în care este indicat gradul de displazie, emis de un expert autorizat, în conformitate cu clasificările aprobate de diferite organizații chinologice internaționale (FCI, OFA, BVA/KC, 2024).

Atunci când simptomele displaziei apar la câinii neimplicați în reproducție, fără a deține un Pedigree, medicii veterinari se confruntă cu necesitatea de a diagnostica și de a determina gravitatea patologiei la acești pacienți, prin tehnici imagistice de măsurare radiografică pentru diagnosticarea și evaluarea gradului de displazie coxo-femurală la câini.

Conform protocolului publicat de FCI și BVA, AIS, OFA (2024), vârsta minimă pentru radiografiile oficiale de șold este de cel puțin 1 an pentru majoritatea raselor de câini și de 18 luni pentru rasele mari și uriașe. Conform metodei PennHIP, această boală poate fi identificată – încă de la vârsta de 16 săptămâni la câinii care sunt susceptibili de a dezvolta displazie de șold. Câinele este identificat printr-un sistem recunoscut și permanent, cu ajutorul microcipului (transponderului) sau tatuajului (în țările în care este acceptat). Proprietarul trebuie să confirme în scris și să semneze o declarație precum că: câinele care este radiografiat este cel menționat în Pedigree sau Pașaport; după cunoștințele sale, câinele nu a fost expus la nici o intervenție chirurgicală sau procedură chirurgicală menită să îmbunătățească dezvoltarea articulației șoldului; își dă acordul ca radiografiile să fie păstrate de către organizațiile naționale de organizare (FCI Moldova), cu excepția cazului în care, în baza unor motive legal întemeiate, este interzis acest lucru. Rezultatele pot fi utilizate în scopuri statistice și științifice, respectând normele naționale și internaționale privind confidențialitatea și reglementările privind stocarea datelor. FCI recomandă stocarea centralizată a radiografiilor sau a unei copii certificate (sau a unei imagini digitale) timp de minimum 5 ani. După semnarea declarației, medicul veterinar autorizat trebuie să confirme în scris și să semneze că a verificat și confirmat identificarea câinelui așa cum este raportată în Pedigree sau Pașaport.

Toți câinii ar trebui să fie sedatți sau aneșteziați pentru a asigura relaxarea completă a mușchilor în timpul procedurii radiografice. FCI recomandă ca greutatea câinelui, tipul de medicație (substanță activă) și dozajul să fie înregistrate pe formular.

Ca mijloc minim de identificare pentru radiografii, acestea trebuie să includă numărul de identificare al câinelui (microcip), data nașterii, data la care se fac radiografiile, datele de identificare ale medicului veterinar și/sau ale clinicii și marcajele pentru partea dreaptă sau stângă. Aceste date trebuie să fie imprimate în mod permanent pe 2 radiografii înainte de dezvoltarea filmului și nu pot fi îndepărtate înainte de evaluare.

Calitatea tehnică a radiografiei trebuie să permită o notare corectă a articulației șoldului. Radiografiile de calitate deficitară trebuie să fie respinse de către comisia de notare, cu excepția cazului în care comisia nu se așteaptă ca clasificarea să fie modificată prin îmbunătățirea poziționării sau a calității radiografice, de exemplu, la câinii cu CHD severă (FCI, 2024; AIS, 2024; BVA, 2024; OFA, 2024).

În cazul în care se utilizează radiografia digitală, cerința privind datele de identificare este identică cu cea a radiografiilor convenționale. Fotografiile de înaltă calitate, care prezintă articulațiile în dimensiunea originală, pot fi solicitate de către comisia națională de control.

Punctajul standard se va face pe baza a minimum o radiografie în poziția 1 după protocolul FCI (2024). Pentru a optimiza punctajul, se poate folosi o radiografie suplimentară cu picioarele în abducție. Radiografiile trebuie interpretate și punctate de către un medic veterinar specializat aprobat de clubul național al canisei și/sau de clubul rasei în care este înregistrat câinele.

La nivel național, fiecare membru FCI sau partener contractual ar trebui să prevadă o procedură de apel. Apelul poate fi depus de către proprietarul unui câine. Apelul nu poate fi procesat de către examinatorul/panelul care a notat inițial câinele. Evaluarea apelului trebuie să se bazeze pe radiografia de la prima notare. Proprietarul poate depune și comisia de apel poate solicita radiografii suplimentare (inclusiv poziția 2). Radiografiile trebuie evaluate cu aceeași importanță, cu excepția câinilor cu articulații laxe ale șoldurilor, unde FCI dispune ca punctajul să se bazeze pe setul care demonstrează gradul mai mare de laxitate articulară. Decizia procedurii de apel este definitivă.

FCI recomandă tuturor membrilor săi, partenerilor contractuali și organismelor organizatoare de programe de screening, să faciliteze participarea membrilor lor din comisiile de scor la un program oficial FCI de echilibrare a scorurilor CHD prin standardizări internaționale.

4.1. Noțiuni de radiologie medicală veterinară

Razele X și razele gamma fac parte din spectrul radiațiilor electromagnetice. Singura distincție între razele X și razele gamma este sursa lor; razele X sunt produse de interacțiunile electronilor în afara nucleului, iar razele gamma sunt eliberate de nucleele instabile care au un exces de energie. Există tendința de a crede că razele gamma sunt mai energetice decât razele X, însă acest lucru nu este universal adevărat. Energia unei raze gamma depinde de cantitatea de energie eliberată de un nucleu instabil, iar energia unei raze X depinde de energia electronului care interacționează cu un atom (Thrall, D., 2013, 2016; Holloway, A., McConnell, F., 2016).

Fenomenul de radiație presupune un fascicul cu particule aflate în mișcare. În radiologie aceste particule sunt reprezentate de fotoni. Aceștia, în acțiune comună cu conținutul iradiat, produc fenomen numit ionizare, de unde și vine denumirea de radiație ionizantă.

Sursele radiațiilor nucleare servesc instalațiile Roentgen, de catalizatorii de particule, precum și alte surse de origine naturală și artificială, cum sunt radiațiile cosmice și telurice (Vulpe, V., 2014).

Razele X sau Roentgen sunt reprezentate de radiațiile electromagnetice ionizante, ce au lungimi de undă foarte mici, de natură dublă, cuantică și oscilatorie, cu valori cuprinse între 0,06 – 8 Å. Generarea acestor raze are loc la impactul unui flux de electroni înzestrați cu viteze foarte mari și atomii materiei (Thrall, D.E., 2013).

Radiațiile X folosite în radiodiagnostic au mecanism special de producere la nivelul unui tub catodic (anticatod) sub formă de un fascicul divergent, cu propagare într-o linie dreaptă, cu viteză de mișcare de 300000 Km/sec. Radiațiile sunt caracterizate prin următoarele proprietăți (Thrall, D.E., 2013, 2016; Vulpe, V., 2014; Holloway, A., McConnell, F., 2016):

- *penetrarea*: Radiațiile X pot penetra diverse materiale, inclusiv țesuturi moi, însușire definită prin lungimea de undă, care rezultă din diferența de potențial dintre anod și catod. Prin sporirea sau micșorarea kilovoltajului, pot fi obținute raze cu diferită penetrabilitate și lungime de undă, ceea ce le face utile în diagnosticarea medicală, deoarece permit vizualizarea structurilor interne ale corpului.

- *ionizarea*: Radiațiile X au capacitatea de a ioniza atomii din materialele prin care trec, ceea ce poate duce la efecte biologice, inclusiv riscuri de carcinogenitate, motiv pentru care expunerea la radiații X trebuie gestionată cu atenție.

- *direcționalitatea*: Radiațiile X sunt emise în mod direcțional din tubul catodic, ceea ce permite focalizarea pe anumite zone ale corpului pentru imagistica medicală.

- *difracția*: Radiațiile X pot suferi difracție când trec prin materiale cu o structură cristalină, ceea ce este folosit în anumite tehnici de analiză materială.

- *comportamentul electromagnetic*: Radiațiile X sunt undă electromagnetică, având o lungime de undă scurtă și frecvență mare. Acest comportament le permite interacțiunea cu electronii din atomii materialelor.

- *generarea de luminescență*: Atunci când radiațiile X interacționează cu anumite materiale (de exemplu, plăci fotografice sau detectoare special construite), pot produce luminescență, ceea ce este utilizat în procesul de captare a imaginii.

- *transformarea energiei*: Radiațiile X pot produce căldură în materiale prin energia pe care o transferă, ceea ce este un aspect important în proiectarea echipamentelor de radiodiagnostic.

Aceste proprietăți fac ca radiațiile Roentgen să fie extrem de utile în domeniul medical veterinar, dar este esențial să fie utilizate în condiții controlate pentru a minimiza expunerea la radiații.

Expunerea radiologică a animalelor de companie, în special pentru cele de talie mică, necesită o pregătire adecvată pentru a obține imagini de calitate. În procesul de radiografie este important de ținut cont de considerații precum: pregătirea animalului, poziționare, protecție radiologică, siguranța și confortul animalului pe parcursul întregului proces, astfel încât să se minimizeze stresul asociat cu examinările radiologice etc.

Este esențial ca suprafața corpului animalului să fie curată. Acest lucru presupune îndepărtarea tuturor accesoriilor (leze, zgărzi, pansamente) care ar putea provoca artefacte sau obstrucționa imaginea radiografică.

În funcție de temperamentul animalului și de natura radiografiei, poate fi necesară sedarea animalului pentru a preveni mișcările care pot afecta calitatea imaginii.

Poziționare corectă a animalului este crucială. În funcție de regiunea care trebuie examinată, se pot utiliza diverse tehnici de poziționare (de exemplu, pe spate, pe burtă sau lateral). Uneori, poate fi necesară utilizarea unor tehnici speciale sau aparate speciale, cum ar fi utilizarea de contrast, pentru anumite investigații radiologice.

Odată ce imaginile sunt obținute, medicul veterinar trebuie să le evalueze și să le interpreteze, radiografia poate fi un instrument diagnostic valoros în medicina veterinară, dar necesită o abordare atentă și metodică pentru a asigura cele mai bune rezultate, precum și obținerea unui diagnostic corect (FCI, 2024; AIS, 2024; OFA, 2024; CDMEC, 2024).

În radiologie, sunt impuse reguli clare de radioprotecție, conform unor regulamente aprobate de Agenția Națională de Reglementare a Activității Nucleare și Radiologie. Radioprotecția în laboratorul de radiologie veterinară este esențială pentru a proteja nu doar personalul medical, ci și animalele și alte persoane care pot fi prezente în timpul procedurilor de radiografie.

Protecția personalului medical implică utilizarea echipamentului de protecție personală, cum ar fi halate plumbuite, măști și ochelari de protecție pentru a reduce expunerea la radiațiile ionizante. Pentru persoanele terțe se impune o delimitare a zonei de lucru, astfel încât persoanele care nu sunt implicate direct în procedură să fie ținute la distanță. Informațiile adecvate despre riscuri și măsuri de siguranță sunt esențiale (Vulpe, V., 2014).

Protecția pacienților: Se recomandă utilizarea unor tehnici de imobilizare a animalelor pentru a minimiza mișcarea în timpul radiografiei și, implicit, expunerea la radiații. De asemenea, se efectuează radiografii doar când este necesar și se utilizeze cele mai scăzute doze eficiente.

Conceptul de dozimetrie, domeniu care se referă la măsurarea cantităților de radiații, atât în țesuturi, cât și în aer, joacă un rol crucial în evaluarea expunerii și ineficienței radiologice. Măsurile concepute ca fiind de bază sunt: expunerea, doza absorbită și echivalentul de doză (Thrall, D.E., 2013, 2016; Holloway, A., McConnell, F., 2016).

Expunerea: reprezintă cantitatea de radiație ionizantă care ajunge în aer. Este exprimată în coulombi pe kilogram (C/kg) sau roentgen (R).

Doza absorbită: este cantitatea de radiație absorbită de un material (de exemplu, țesuturi biologice). Aceasta se măsoară în gray (Gy).

Echivalentul de doză: ia în considerare efectele biologice ale diferitelor tipuri de radiații. Este exprimat în sievert și este calculat ca doza absorbită în gray înmulțită cu un factor de ponderare specific tipului de radiație.

Doza efectivă exprimă suma echivalentului de doză ponderală dedusă din expunerea internă și externă, care a fost efectuată pe țesuturile și organele corpului animal.

Doza maximă admisibilă este cantitatea de radiație ionizantă pe care un organism poate să o primească fără a suferi efecte adverse asupra sănătății, în special în contexte profesionale, cum ar fi lucrul în domenii care implică expunerea la radiații, de exemplu medicina și cercetarea.

Este important ca aceste doze să fie stabilite de către organismele de reglementare și de sănătate publică pe baza unor studii științifice și a dovezilor privind efectele pe termen lung și scurt ale radiațiilor asupra sănătății. Aceste reglementări sunt menite să protejeze lucrătorii prin stabilirea unor limite clare și prin asigurarea unor condiții de muncă sigure (Vulpe, V., 2014)

Măsurile practice de radioprotecție se concentrează pe minimizarea expunerii la radiații ionizante prin controlul a patru factori esențiali: distanța, timpul de expunere la parametrii radiologici reduși și echipamentele de protecție. Distanța și anume majorarea acesteia între sursa de radiație și animal reduce expunerea la radiații. Conform legii inversului pătrat, intensitatea radiației scade semnificativ pe măsură ce distanța de la sursa de radiații crește. Reducerea timpului de expunere la radiații este o metodă eficientă de a diminua doza totală primită. Cu cât petreci mai puțin timp în apropierea unei surse de radiații, cu atât mai puține radiații vei absorbi. Utilizarea echipamentului de protecție, cum ar fi plăcile de plumb, mănușile de protecție sau scuturile specifice, poate reduce semnificativ expunerea la radiații. Echipamentele de protecție sunt proiectate să absoarbă sau să reflecte radiațiile, oferind astfel o barieră suplimentară. Utilizarea tehnicilor de imagistică și a echipamentelor care permit utilizarea unor doze de radiații cât mai mici posibil este esențială. Acest lucru se poate realiza prin optimizarea procedurilor radiologice și a setărilor echipamentului pentru a reduce expunerea fără a compromite calitatea imaginii sau a rezultatului diagnostic. Aplicarea corectă a acestor principii ajută la asigurarea unui mediu de lucru mai sigur pentru personalul medical și pacienți, minimizând riscurile asociate cu expunerea la radiații.

Este de menționat faptul că, în timpul procedurilor radiologice la animalele de companie, este important ca pacienții veterinari să fie sedați sau bine fixați. Aceasta este o măsură necesară pentru a preveni mișcarea animalului, care ar putea altera calitatea imaginilor obținute și, în același timp, pentru a proteja atât animalul, cât și personalul medical de expunerea necontrolată la radiații (FCI, 2024).

De asemenea, distanțarea personalului medical și a persoanelor ajutătoare la cel puțin trei metri de masa radiologică sau asigurarea unei protecții adecvate prin utilizarea pereților impregnate cu materiale radioprotectoare, sunt măsuri standard în practicile radiologice pentru a minimiza riscul de expunere la radiații (Vulpe, V., 2014).

Aceste măsuri respectă principiile de protecție radiologică, care includ asigurarea unei expuneri minime la radiații pentru toți cei implicați. Este esențial ca echipa veterinară să fie bine informată și să urmeze protocoalele de siguranță pentru a proteja sănătatea atât a pacienților, cât și a personalului.

Parametrii aleși pentru expunerea medicală să fie cât mai reduși, dar totuși să ofere un rezultat imagistic de calitate. Examenul clinic executat anterior trebuie să aducă date ce vor folosi ulterior la reducerea numărului de expuneri și, astfel, a timpului petrecut de pacient și personal sub efectul radiațiilor ionizante. Limitarea fasciculului incident se realizează prin diafragmare (colimare) (Thrall, D.E., 2013, 2016; Vulpe, V., 2014; Holloway, A., McConnell, F., 2016).

Expunerea medicală la radiații ionizante este un aspect critic în radiologie, iar alegerea corectă a parametrilor și optimizarea este esențială pentru a proteja pacienții și personalul medical, dar cu obținerea rezultatelor imagistice de calitate. Examinările clinice efectuate înainte de radiografie sau alte proceduri imagistice pot ajuta la determinarea necesității investigației și la planificarea acesteia, reducând numărul de expuneri repetate. Limitarea fasciculului de radiații la zona efectiv necesară este esențială prin utilizarea diaframelor (colimatoare) pentru a reduce expunerea țesuturilor din jur. Aceasta îmbunătățește calitatea imaginii prin reducerea artefactelor și a zgomotului de fond. Utilizarea celor mai mici doze de radiație, ajustarea parametrilor de tensiune, curent și timp de expunere sunt necesare pentru un diagnostic valoroasă. Formarea și educarea personalului medical în utilizarea echipamentelor de protecție (șorț, veste plumbate), inclusiv a ochelarilor de protecție, a mănușilor, a gulerelor de protecție cervicală și implementarea tehnicilor de minimizare a expunerii este crucială. Aceștia trebuie să fie conștienți de protocoale și de importanța controlului dozelor de radiație, iar implementarea unor sisteme de monitorizare a expunerii pacienților și a personalului va facilita evaluarea periodică a eficienței măsurilor de reducere a radiațiilor.

Limitarea numărului de ore lucrate de către personalul dintr-un serviciu de radiologie este esențială pentru a asigura sănătatea și siguranța angajaților, având în vedere expunerea la radiații. Planificarea unor zile neconsecutive de lucru poate ajuta la reducerea cumulului de expunere și la prevenirea efectelor adverse pe termen lung.

Prin aplicarea acestor principii și tehnici, se poate îmbunătăți semnificativ managementul expunerii la radiații în practica medicală, păstrând în același timp calitatea imagistică necesară pentru diagnosticul corect.

Aspecte tehnice ale radiologiei. Generatorul de radiații este partea activă a instalației de raze X. Este un tub în care se transformă energia electrică în energie termică (99%) și energie de raze X (1%). Tubul de raze X conține un filament de încălzire a catodului, conectat la polul negativ la sursa de tensiune. Catodul emite electroni. Ținta electronilor este anodul, care generează raze X. Anodul este conectat la polul pozitiv al circuitului și, de obicei, este realizat sub formă de un bisturiu masiv de cupru. Suprafața sa orientată spre catod este numită oglindă. Este înclinată sub un unghi de $15-20^{\circ}$ și acoperită cu un metal cu punct de topire ridicat, de obicei wolfram sau molibden. Tehnicianul radiolog apasă butonul de pornire al panoului de control, iar, inițial, în circuit apare un curent cu tensiune scăzută. Curentul cu tensiune scăzută încălzește filamentul de încălzire al catodului, care emite electroni liberi. Electronii liberi formează ceea ce este numit un nor electronic. Apoi, este activată tensiunea ridicată, iar norul electronic se îndreaptă către anodul încărcat pozitiv. La impactul cu acesta, electronii încetinesc brusc și energia lor cinetică se transformă în energie termică și energie de raze X. Atât catodul, cât și anodul sunt plasați într-un tub de vid de sticlă. Razele X ies printr-o fereastră specială și trec printr-un filtru de aluminiu care separă razele X cu energie scăzută. Razele rămase, cele mai puternice, formează fasciculul de lucru. Tuburile de raze X sunt întotdeauna învelite într-o carcasă metalică, căptușită în interior cu plumb. Spațiul dintre tub și carcasă este umplut cu ulei de transformator, care îndeplinește funcțiile de izolație și răcire. Tuburile de raze X au marcaje (Smallwood, J.E., 1999; Holloway, A.I. și col., 2016; Vulpe, V., 2014).

Pentru a obține tensiunea ridicată în momentul expunerii la raze X, instalația de raze X include un transformator care crește tensiunea de la 220V la 90Kv. De aceea, instalația de raze X este o sursă de tensiune ridicată. Fiecare instalație de raze X este echipată cu un diafragm. Diafragma este destinată modificării secțiunii transversale a fasciculului de lucru în scopul reducerii câmpului de iradiere. De obicei, obturatoarele diafragmei sunt plasate într-un tub cu centru optic. Crucișul centrului este plasat în centrul geometric al casetei. În centrul casetei ar trebui să fie amplasată și zona de maxim interes pentru studiu (Бушарова, Е.В., 2012).

Înainte de a începe expunerea, a fost necesar de a marca partea dreaptă și stângă cu litere metalice tip șablon. Înainte de expunerea la raze X, tehnicianul radiolog stabilește parametrii expunerii. Acești parametri sunt cinci: 1 – curentul anodic (mA); 2 – timpul de expunere; 3 – tensiunea de tub în kilovolți (Kv); 4 – distanța focală – film; 5 – distanța obiect – film. Modificarea unuia dintre acești parametri necesită și modificarea corespunzătoare a celorlalți parametri. Pentru

fiecare aparat specific există caracteristici individuale. Aceste caracteristici trebuie luate în considerare la stabilirea parametrilor tehnici de expunere în fiecare laborator. La alegerea unei combinații posibile, trebuie preferată o combinație în care curentul anodic este ridicat, iar timpul de expunere este mic. Acest lucru reduce probabilitatea apariției zgomotelor asociate cu activitatea motorie a animalului (inclusiv respirația). La alegerea acestui parametru de expunere, trebuie să ne amintim că fiecare țesut al obiectului necesită propria expunere. Alegerea expunerii se bazează pe tipul de țesut, nu pe obiect! Deoarece în orice țesut moale există structuri mobile (vase de sânge, inimă, diafragmă), cu cât valoarea expunerii este mai mică, cu atât imaginea va fi mai clară. Inima este fotografiată la 2,5 mAs (pentru a îmbunătăți contrastul imaginii, trebuie să reducem distanța focală – film). Pentru fotografierea plămânilor, nu se utilizează mai mult de 4 mAs. Pentru fotografierea cavității abdominale, se utilizează 4-6 mAs. Oasele sunt fotografiate cu 4-25 mAs. Tensiunea din tub este tensiunea aplicată electrozilor în timpul funcționării transformatorului de ridicare. Tensiunea controlează calitatea razelor X produse. Atunci când setăm tensiunea, ne orientăm după grosimea obiectului supus expunerii. Valori aproximative ale tensiunii în funcție de grosimea obiectului sunt: <5 cm = 40-50 kV; 5-10 cm = 50-60 kV; 10-20 cm = 60-70 kV; > 20 cm = > 70 kV (Smallwood, J.E., 1999; Holloway, A.I. și col., 2016; Бушарова, Е.В., 2012).

Terminologia radiologică

Distanța focală–film este distanța de la focalizare la suprafața de înregistrare. Pentru majoritatea aparatelor de raze X, această distanță este de 90-100 cm. Dacă este necesar, această distanță poate fi modificată (Holloway, A.I., 2016).

Densitatea radiografică a radiogramei este gradul de saturare a radiogramei cu negru. Negru este locul de depunere a moleculelor de argint în acele locuri în care razele X au trecut prin pacient și au interacționat cu stratul emulsiei filmului. Densitatea radiografică a radiogramei poate fi crescută în două moduri: prin creșterea timpului de expunere sau prin creșterea tensiunii anodice. În oricare dintre aceste cazuri, numărul de electroni în norul electronic crește. Densitatea radiografică a radiogramei este în dependență de expunere de tensiune – pentru a dubla densitatea radiografică a radiogramei, tensiunea este crescută cu 20%.

Densitatea radiografică a obiectului este capacitatea diferitelor obiecte de a absorbi razele X. Cu alte cuvinte, este gradul de saturare a imaginii obiectului cu alb.

Contrastul radiografic este cantitatea de nuanțe de gri între zonele adiacente ale filmului. Pentru majoritatea investigațiilor, un contrast mai mare este de dorit (Краснов, В.В., 2009; Holloway, A.I., 2016; Шерстнев, С.В., 2018).

Claritatea radiografică este caracterizată prin margini clare ale detaliilor interne. Claritatea imaginii este influențată de doi factori:

1. Mișcările pacientului. Reducerea probabilității obținerii unei imagini de calitate inferioară datorită respirației și altor mișcări poate fi realizată prin reducerea timpului de expunere.

2. Efectul de umbrire. Acest efect, la rândul său, depinde de trei factori:

- dimensiunea spotului focal (cu cât este mai mare dimensiunea spotului focal, cu atât este mai pronunțat efectul de umbrire);

- distanța de la anod la film (creșterea acestei distanțe reduce efectul de umbrire);

- distanța de la obiect la film (scăderea acestei distanțe reduce efectul de umbrire). Metoda principală și cea mai semnificativă de investigare este examinarea radiologică, la care sunt impuse anumite cerințe (Деркачев, Д.Ю. și col., 2012; Holloway, A.I., 2016).

În acest capitol ne-am pus ca scop familiarizarea cu metodele corecte de pregătire și poziționare a pacientului pentru efectuarea examinării; familiarizarea cu metodele de diagnostic radiologic al displaziei articulației șoldului la câini; evidențierea posibilităților de diagnostic radiologic în stabilirea diagnosticului de displazie coxo-femurală la câine.

Displazia articulațiilor șoldului la câini este o boală cu moștenire poligenică, caracterizată prin incongruența suprafețelor articulare ale capului femural și cotilului ce determină modificări semnificative în forma, relația și dimensiunile articulației șoldului. Dezvoltarea articulației are loc prin interacțiunea strânsă între capul femural și cotilul. De obicei, deformarea articulațiilor progresează pe parcursul întregii vieți a animalului, conducând la artroze de diferite grade de severitate (Самошкин, И.Б. и др., 2002; Ягников, С.А. и др., 2004, 2005).

Displazia articulației șoldului poate fi manifestată în diferite forme, diferențiind displazia primară (veritabilă) și displazia secundară. Această patologie afectează în principal rasele mari și gigantice de câini. Problema displaziei este extrem de actuală în creșterea selectivă a câinilor datorită transmiterii genetice. Diagnosticul timpuriu al acestei patologii, determinarea gradului de severitate și luarea în considerare a acestor date în reproducția selectivă sunt de o importanță deosebită pentru controlul transmiterii genetice a displaziei (Rocha, B.D., 2014; Vanderkerckhove, L.M.J., 2023; Carneiro, R.K., 2023, 2024).

Simptomatologia displaziei articulației șoldului la câini este variată și se manifestă în diferite grade de severitate. Se observă o oboseală rapidă a animalului, șchiopătat pe una sau ambele membre posterioare, instabilitate și slăbiciune la ridicarea și săriturile în picioare. Pot apărea atrofia mușchilor coapsei, rotirea interioară a coapsei în timpul așezării, asimetrie vizibilă în zona articulației șoldului. În cazuri grave, animalul poate deveni complet incapabil să-și sprijine membrele posterioare. Această simptomatologie este nespecifică și necesită diagnosticare diferențială. Simptomele specifice includ apariția unui crocmetru caracteristic în timpul rotației pasive a coapsei în interior, restricționarea relativă a mișcării în articulație, conturarea marilor

trohantere și proeminența acestora. Din cauza articulării incorecte a oaselor articulației șoldului, crește probabilitatea luxației și subluxațiilor, care apar adesea în formele medii și severe ale acestei patologii.

Displazia poate începe să se manifeste la orice vârstă. În majoritatea cazurilor, displazia se manifestă între vârsta de 8 săptămâni și 10 luni, cu un vârf de manifestare între 4,5 și 6 luni. În cazurile ușoare și compensate, simptomatologia poate să nu se manifeste în perioada juvenilă, ci mai târziu, odată cu apariția durerii la animal (Holloway, A.I., 2016).

În cadrul cercetărilor, au fost examinate 57 imagini roentgen, provenite de la diferiți pacienți, de diferite vârste, sex și rase. Examinările au fost efectuate în cadrul Centrului Veterinar EsculapVet–Vasile Buza, al Centrului Medical Veterinar Universitar, UTM, precum și al Cabinetului Veterinar Royal Vet, Brăila, România. Examinarea radiologică a articulațiilor șoldului a fost realizată folosind, respectiv, instalații digitale Philips PCRElevaF, "Mex+40", tub. Nr. 2E1029C, a/f 2022, A2131, G2092 și EXAMION Maxivet DR cu tehnologie de conversie directă.

Au fost utilizate casete digitale radiologice cu dimensiunile 53,4 x 53,4 cm și 35,4 x 43,0. Pentru o fixare corectă a animalului, a fost utilizată o masă specială care permite fixarea regiunii toracice și lombare a pacientului în poziția dorită (figura 4.1.1). Regimul de expunere la radiații a fost utilizat luând în considerare grosimea zonei examinate în cm.




Figura. 4.1.1. Poziționarea corectă a animalelor în timpul examinării cu raze X

În legătură cu faptul că evaluarea gradului de afectare a articulației este imposibilă fără relaxarea completă a mușchilor membrelor pelvine, investigația radiologică a fost efectuată sub anestezie. Prealabil, proprietarilor animalelor de companie le-au fost explicate posibilele riscuri, cu semnarea consimțământului. Toți pacienții au fost sedați, înainte de sedare respectându-se un regim de alimentație de 12 ore, și li s-a efectuat o EKG. Contraindicații pentru anestezie nu au fost identificate.

Sedarea a fost efectuată cu propofol, în doză de 6mg/kg, conform instrucțiunilor, luând în considerare masa corporală a animalului.

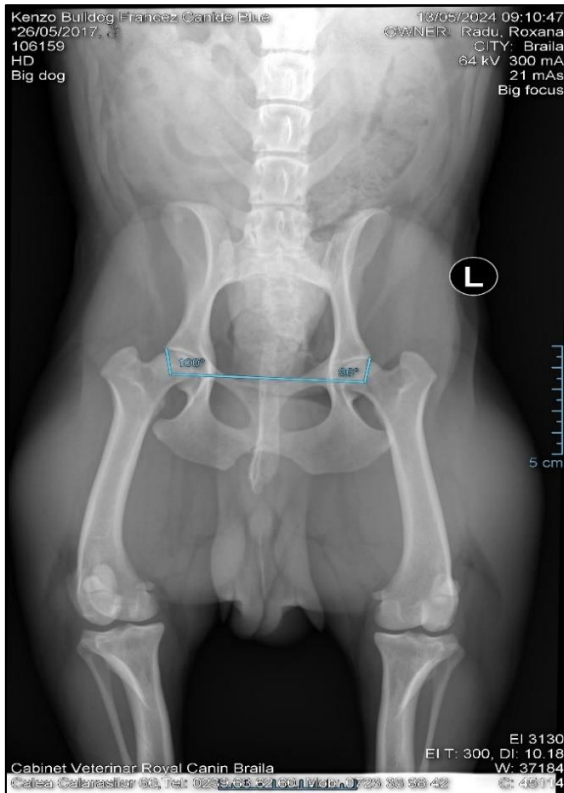
Caracteristica lotului de animale supuse examenului imagistic este prezentată în tabelul 4.1.1.

Tabel 4.1.1. Caracteristica lotului de animale supus examenului imagistic

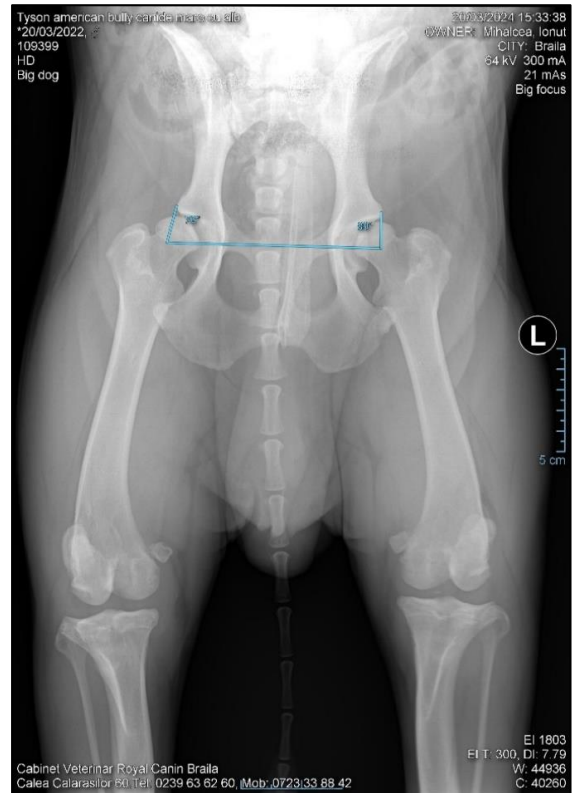
Nr	Nume	Rasa	Vârsta, ani	Greutate, kg	Sex	Gradul displaziei	Articulație coxo-femurală afectată, drept/stâng
1	Sto	Metis	0,9	3,2	M	2	drept
2	Suzi	Ciobănesc German	0,8	32	F	2	bilateral
3	Aky	Akita	0,7	30	M	3	dreapta
4	Bruno	Labrador	1	28	M	3	bilateral
5	Ralf	Golden Retriever	0,8	31	M	4	dreapta
6	Sasha	Labrador	0,10	28	F	3	dreapta
7	Rocky	Presa Canario	0,9	53	M	3	bilateral
8	Erato	Mastif	0,11	55	M	3	drept
9	Mia	Metis	0,8	21	F	4	drept
10	Ralf	Golden Retriever	0,10	31	M	4	bilateral
11	Balug	Labrador	0,8	31	M	3	stâng
12	Ursu	Ciobănesc German	0,9	49	M	2	stâng
13	Hugo	Cane Corso	0,9	43	M	2	drept
14	Figo	Labrador	0,7	33	M	3	stâng
15	Mia	Metis	0,10	24	F	3	stâng
16	Freddy	Labrador	0,9	27	M	3	stâng
17	Sasha	Ciobănesc German	1,2	31	F	2	drept
18	Ben	Bernard	2	35	M	2	stâng
19	Remi	Labrador	0,9	26	F	3	stâng
20	Jack	Buldog American	0,8	37	M	3	stâng
21	Masha	Samoed	3	30	F	3	stâng
22	Ares	Ciobănesc German	1	38	M	2	stâng
23	Bron	Cane Corso	0,8	37	M	2	drept
24	Natasha	Ciobănesc German	1	26	F	2	drept
25	Ben	Bernard	0,8	31	M	4	drept
26	Freddy	Labrador	0,11	30	M	2	drept
27	Sasha	Ciobănesc German	1,4	27	F	3	stâng
28	Ares	Ciobănesc German	1,1	37	M	3	drept

Nr	Nume	Rasa	Vârsta, ani	Greutate, kg	Sex	Gradul displaziei	Articulație coxo-femurală afectată, drept/stâng
29	Morsa	Metis	3	39	F	3	stâng
30	Moby	Metis	1	30	M	2	drept
31	Tyson	Labrador	0,3	32	M	2	drept
32	Bella	Labrador	3	54	F	2	drept
33	Noru	Metis	0,9	25	M	4	stâng
34	Jack	Ampstaf	0,11	19	M	2	drept
35	Nick	Ciobănesc German	0,8	30	M	2	drept
36	Pufa	Shiba Inu	1	9	F	1	stâng
37	Ursu	Ciobănesc Asiatic	3	50	M	2	stâng
38	Bob	Labrador Retriever	2	29	M	2	stâng
39	Mika	Corgi	1	11	F	3	bilateral
40	Bruno	Ciobănesc German	9	32	M	3	bilateral
41	Fly	Metis	13	27	M	3	bilateral
42	Goofy	Buldog Francez	5	12	F	3	normă
43	Hugo	Buldog Francez	5	11	M	0	normă
44	Jennifer	Ciobănesc German	3	30	M	4	bilateral
45	Kenzo	Buldog Francez	7	9	F	3	bilateral
46	Luna	Buldog Francez	17	13	M	3	bilateral
47	Maro	Metis	7	27	F	0	normă
48	Ozzy	Buldog Englez	14	14	M	3	bilateral
49	Pedro	Metis	4	22	M	4	bilateral
50	Pepe	Metis	6	23	M	2	bilateral
51	Rico	Beagli	8	11	M	2	stâng
52	Simba	Buldog Francez	5	12	M	3	drept
53	Sofia	Buldog	7	13	F	3	stâng
54	Tessy	Buldog Francez	5	9	F	4	bilateral
55	Thor	Buldog Francez	7	15	M	2	stâng
56	Travis	Metis	9	26	M	2	drept
57	Tyson	Bully American	2	34	M	3	bilateral

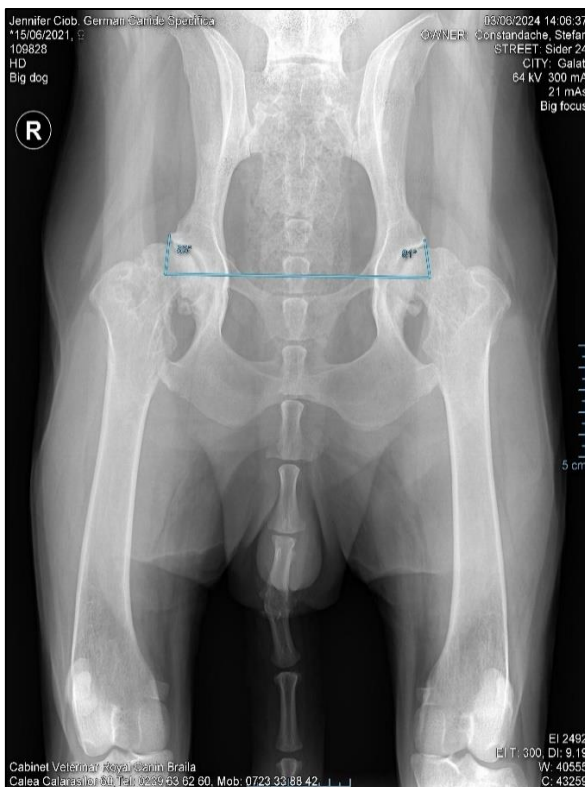Animalul a fost fixat în decubit dorso-ventral pe masă, partea cranială a corpului a fost fixată cu ajutorul mesei de examinare, membrilor posterioare li s-a dat o poziție caudală, paralelă între ele, și s-a realizat o rotație internă de aproximativ 15° . Zona de imagine trebuie să cuprindă cel puțin 2 vertebre lombare și articulațiile genunchiului. Pentru o evaluare corectă, radiografia trebuie să fie clară și contrastantă (figura 4.1.2, A, B, C, D).



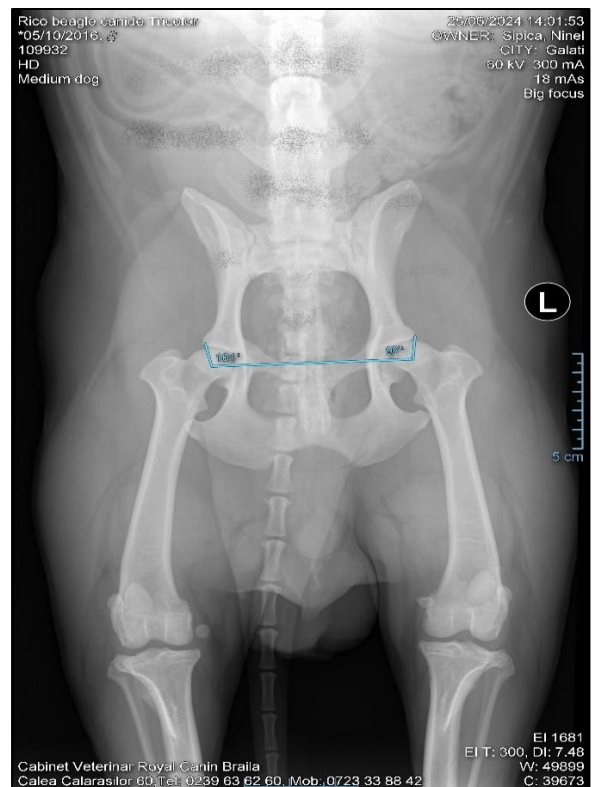
A – Câine de rasa Buldog Francez, 7 ani



B – Câine de rasa American Bully, 2 ani



C – Câine de rasa Cibănesc German, 3 ani



D – Câine de rasa Beagle, 8 ani

Figura 4.1.2. Imagini roentgenografice ale oaselor bazinului cu aprecierea valorilor unghiului Norberg la câine, (A, B, C, D).

4.2. Măsurarea parametrilor articulației șoldului la câine pentru diagnosticul și evaluarea gradului de displazie

Au fost efectuate măsurători a 6 parametri, cu o evaluare cantitativă a scorului obținut, exprimată în puncte pentru fiecare semn radiologic, conform sistemului de evaluare după Flukiger, M., (2007), (tabel 4.2.1).

Tabelul 4.2.1. Evaluarea calitativă și cantitativă a semnelor radiologice

Parametru 1	Parametru 2	Parametru 3	Parametru 4	Parametru 5	Parametru 6	Scor
Unghiul Norberg	Laxitatea articulară a capului femural în cavitate (ID, IC)	Unghiul tangențial (TG), marginea antero-laterală a cavității	Starea plăcii articulare a bolții cavității	Forma capului și arhitectura coapsei	Exostoze pe gâtul femural	
105 ⁰ și mai mult		Marginea ascuțită, acoperă capul	Normal, uniform îngroșată	Cap rotund, sistemele trabeculare sunt reprezentate de trei sisteme	Indistinct, tranziția de la cap la gât este clar exprimată	0
100 ⁰ – 104 ⁰		Fisura articulației uniformă sau inegală	Uniform îngroșată	Cap rotund, angular, contur neclar, arhitectura nu este ideal reprezentată	Indistinct, gât cilindric, tranziția fără modificări	1
95 ⁰ – 99 ⁰		TG orizontal	Îngroșată ușor lateral, ușor redusă medial	Cap ușor aplatizat, arhitectura întărită cu sistemele I și II de trabecule	Marginile subțiri ascuțite până la 1 mm, tranziția ușor modificată	2
90 ⁰ – 94 ⁰		TG orizontal, marginea ușor rotunjită sau modificată	Îngroșată puternic lateral, medial moderat redusă	Cap aplatizat, arhitectura este reprezentată în partea inferioară a capului (1 sistem)	Margini cu lățimea de până la 3 mm, tranziția ușor modificată	3
89 ⁰ – 80 ⁰		TG pozitiv, marginea foarte rotunjită, contururile clar separate	Îngroșată puternic lateral, medial complet redusă	Cap aplatizat, arhitectura este reprezentată doar pe marginea capului	Margini cu lățimea mai mare de 3 mm, tranziția moderat modificată	4
79 ⁰ și mai mic	IC 0.5 femur lateral, marginea dorsală a cavității cotiloide (10 mm), 1/4 din capul femural acoperit	TG nu este determinabil, marginea lipsește, toate contururile sunt separate	Fuzionată cu suprafața laterală a bazinului, uneori absentă	capul foarte aplatizat, arhitectura nu este determinabilă	Marginile se suprapun pe marginea gâtului din cauza exostozei mari	5

Unghiul Norberg este un unghi format între o linie dreaptă care leagă centrele geometrice ale capetelor femurale și o linie trasată de la centrul capului femural de-a lungul marginii antero-laterale a cavității articulare (figurile 4.2.1 – 4.2.3), valoarea normală a acestuia trebuie să fie egală

sau mai mare de 105° (Митин, В.Н., 2000; Comhaire, F., 2011; Verhoeven, G., 2012; Grosu, F., 2016, CDMEC, 2024).

Laxitatea articulară este exprimată prin Indice de Distragere (ID) și Indice de Compresie (IC) a capului femural în cavitatea acetabulară. Se determină prin raportul dintre aria acoperită a capului femural de marginea externă a cavității la raza capului femural. În mod normal, aria acoperită a capului femural de marginea superioară a cavității acetabulare este egală cu raza capului femural sau jumătatea capului femural este acoperită de cavitățile susnumite (figura 4.2.2). Scorul apropiat de 0, indică o buna potrivire iar scorul apropiat de 1 indică o laxitate severa (Митин, В.Н., 2000; Деркачев, Д.Ю., 2018; Шерстнев, С.В., 2018).

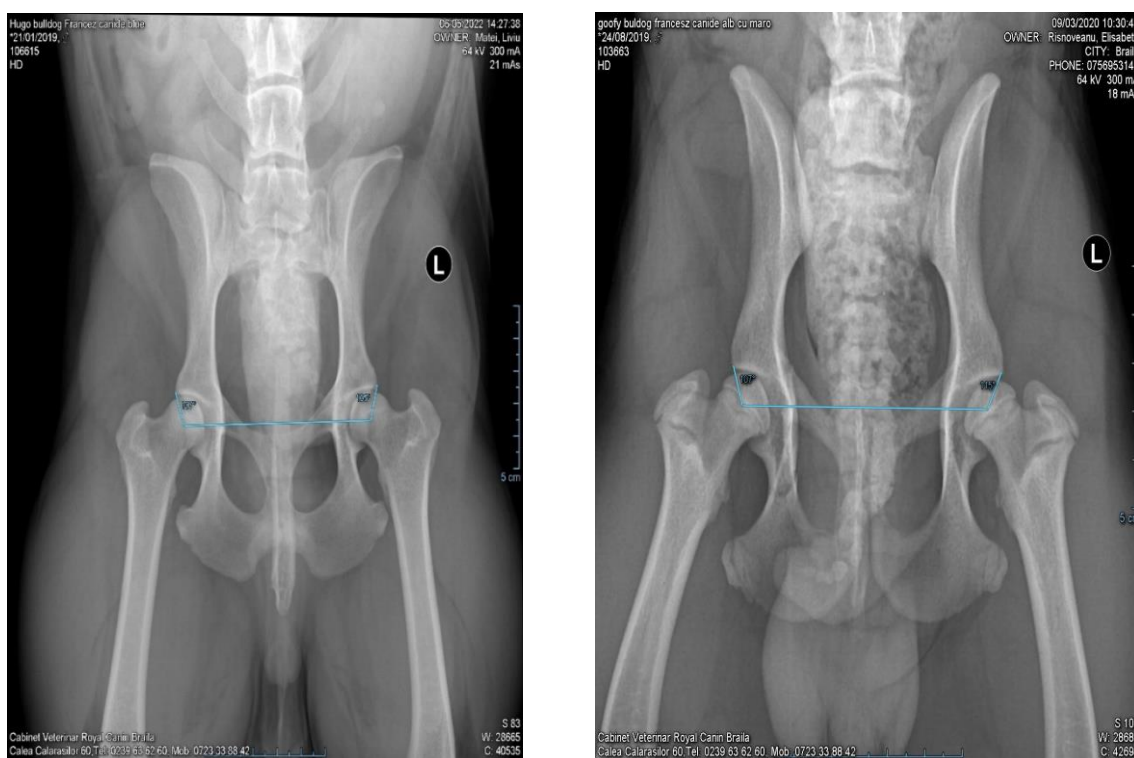


Figura 4.2.1. Aprecierea unghiului Norberg al articulațiilor coxofemorale pe radiografie, câine de rasa *Buldog Francez*

Unghiul tangențial este situat între o linie orizontală trasată prin marginea antero-laterală a cavității acetabulare și o linie tangentă care prelungește conturul cranial al fantei articulare. În mod normal, tangenta trece sub orizontală, formând un unghi negativ, sau coincide cu aceasta, formând un unghi egal cu zero. Tangenta deasupra orizontalei formează un unghi pozitiv caracteristic procesului patologic (figura 4.2.3), în cazul normal, unghiul tangențial este negativ, marginea este ascuțită și acoperă capul femural (Halloway, I.A. și col., 2016).

Modificările *stării plăcii articulare* a marginii acetabulare – scleroza – sunt reflectate pe radiografie sub formă unei benzi intens luminate de-a lungul plăcii articulare a bolții cotiloide. Acestea reflectă inegalitatea distribuției presiunii asupra cavității articulare în timpul încărcării și

sunt un simptom indirect al subluxației ascunse a șoldului. În condițiile normale, unghiul tangențial este negativ, marginea este ascuțită, acoperă capul (Митин, В.Н., 2000).

Forma capului și modificările arhitectonice ale segmentului proximal al femurului (figura 4.2.4) sunt caracterizate de starea aparatului trabecular (I, II și III sisteme de trabecule). Acestea reflectă regularitatea modificării formei capului femural în funcție de diferitele sale poziții în articulație (poziție instabilă, subluxație, luxație), în condiții normale capul este rotund, sistemul trabecular este reprezentat de trei sisteme (Halloway, I.A. și col., 2016; Митин, В.Н., 2000).

Exostoza (din greacă *exostosis*, de la *echo* – afară, în afara și *osteon* – os) – creșterea osoasă sau osteo-cartilaginoasă de natură non-tumorală pe suprafața osului (sub formă de formațiuni lineare, sferice și altele) (Halloway, I.A. și col., 2016), în mod normal ele sunt indistincte, tranziția de la cap la gât este clar exprimată (Grosu, F., 2016).

Analizând imaginile obținute, pacienților li s-a atribuit un grad de displazie în baza scorului obținut. Gradele au fost definite descriptiv pe baza mărimii unghiului Norberg (NA), a gradului de subluxație, forma și adâncimea acetabulului și semnele de boală articulară secundară ale articulației. Clasificarea a fost adoptată pentru câinii mai în vârstă, iar modificările artrotice secundare au fost evaluate în funcție de vârsta câinelui.

Gradul A (după FCI) de displazie a fost atribuit articulațiilor ce au prezentat un scor de 0-2 puncte, fiind interpretate ca absența displaziei coxo-femorale. Acest scor a fost obținut de 1.26% din radiografiile subiecților examinați.

Articulațiile prezentau următoarele caracteristici: capul femurului a fost bine centrat în acetabulum, iar spațiul articular a fost îngust și uniform. Osul subcondral al capului femurului și marginea acetabulară cranială au fost paralele sau aproape paralele, cu excepția fovea capitis. Placa osoasă subcondrală a marginii acetabulare craniale a fost reprezentată de o linie fină de grosime uniformă; în cazul articulațiilor excelente ale șoldului osul subcondral se poate termina înaintea marginii craniolaterale. Marginea craniolaterală a fost bine definită și rotunjită, paralelă cu capul femural; în șoldurile excelente marginea craniolaterală înconjoară capul femural în direcția caudolaterală. Centrul capului femural a fost amplasat medial față de marginea dorsală a acetabulului, iar unghiul Norberg a fost de aproximativ 105° (ca referință). Nu au fost prezente semne de modificări osteoartrite.

Gradul B (după FCI) de displazie a fost atribuit articulațiilor ce au prezentat un scor de 3-6 puncte, fiind interpretate ca un caz cu suspiciune. Acesta a constituit 3.5%.

Capul femurului al acestor articulații a fost centrat în acetabul, iar spațiul articular a fost îngust, însă osul subcondral al capului femural și al marginii acetabulare craniale pot fi divergente. Placa osoasă subcondrală a marginii acetabulare craniale a fost reprezentată de o linie fină cu

grosime uniformă. În partea laterală, marginea craniolaterală a fost orizontală, adică după maximul său în linie dreaptă în plan transversal plan. Centrul capului femural a fost medial în majoritatea cazurilor, uneori suprapus marginii dorsale a acetabulului. Ca referință unghiul Norberg a fost de cel puțin 100°. Semne de modificări osteoartrite nu au fost prezente.

Gradul C (după FCI) de displazie a fost atribuit articulațiilor ce au prezentat un scor de 7-12 puncte, fiind interpretate ca displaziei ușoară coxo-femorale. Acest scor a fost obținut de 36,84% din radiografiile subiecților examinați.

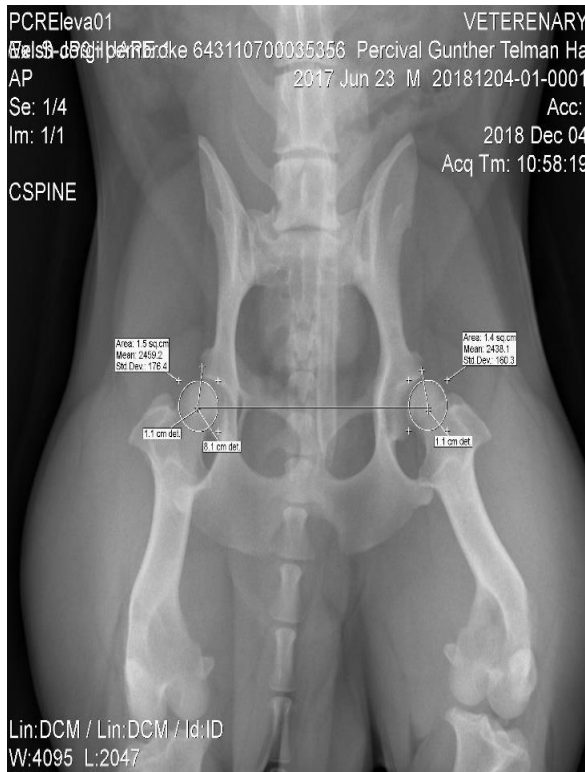
Articulațiile coxo-femorale prezentau următoarele modificări: capul femurului nu a fost bine centrat în acetabulum și osul subcondral al capului femural și marginea acetabulară cranială au fost divergente. Placa osoasă subcondrală a marginii acetabulare craniale a prezentat o ușoară îngroșare lateral sau ușor redusă medial. Marginea craniolaterală a fost ușor aplatizată, cu devieri de la capul femural în direcția craniolaterală. Centrul capului femurului a fost suprapus sau deviat lateral față de marginea dorsală a acetabulului, prezentând o subluxație laterală, uneori caudală. Unghiul Norberg este de aproximativ 100° (ca referință). La unele specimene au fost prezente semne de modificări osteoartrite.

Gradul D (după FCI) de displazie a fost atribuit articulațiilor ce au prezentat un scor de 13-18 puncte, fiind interpretate ca displazi coxo-femurală medie. Acest scor a constituit 43,85%.

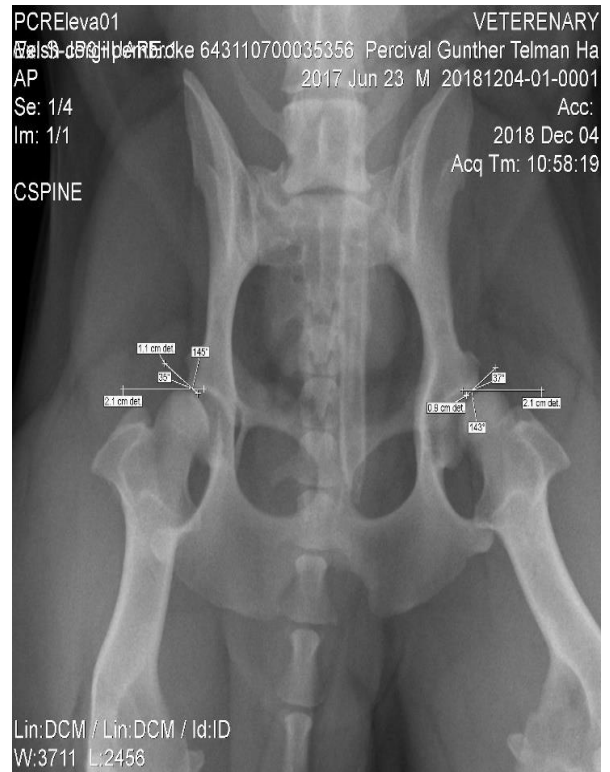
Modificările prezente au fost: capul femurului centrat neuniform în acetabulum, iar osul subcondral al capului femural și marginea acetabulară cranială au fost evident divergente. Placa osoasă articulară a marginii acetabulare craniale prezenta îngroșare moderată lateral, la unele exemplare moderat redusă medial. Marginea craniolaterală a fost accentuat aplatizată. Centrul capului femural a fost dislocat lateral față de marginea dorsală a acetabulului, prezenta o subluxație laterală sau caudală. Unghiul Norberg a fost mai mare de 90°. Pe unele radiografii au fost prezente semne de modificări osteoartrite.

Gradul E (după FCI) de displazie a fost atribuit articulațiilor ce au prezentat un scor mai mult de 18 puncte, fiind interpretate ca displazie coxo-femurală severă. Acest scor a fost obținut la 14.3% din radiografiile examinate.

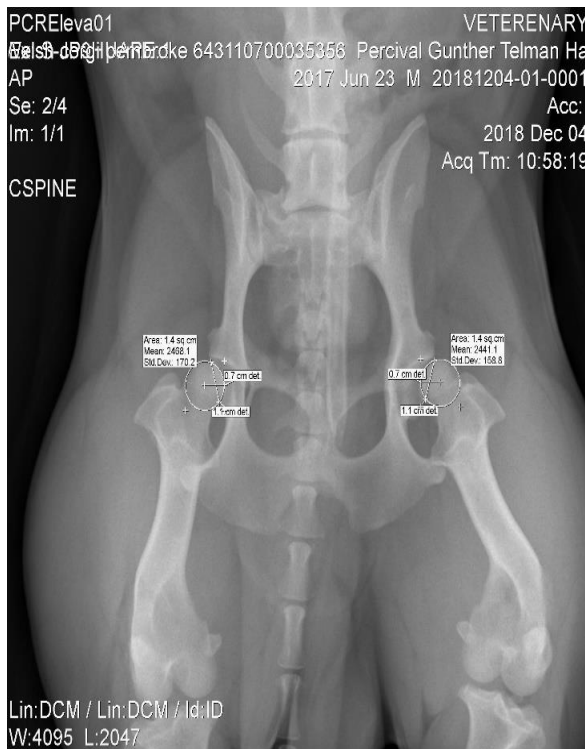
Au fost observate modificări displazice marcate ale articulației șoldului. A fost observată remodelarea și deformarea acetabulului și/sau a capului femural. Starea plăcii articulare a bolții cavității a fost evident divergentă, cu aplatizări evidente. Marginea acetabulară craniană prezenta îngroșare semnificativă pe lateral, contopindu-se cu marginea craniolaterală. Marginea craniolaterală a fost accentuat aplatizată. A fost prezentă luxația sau subluxația capului femural. În majoritatea cazurilor unghiul Norberg a fost mai mic de 90°. S-au înregistrat modificări osteoartrite.



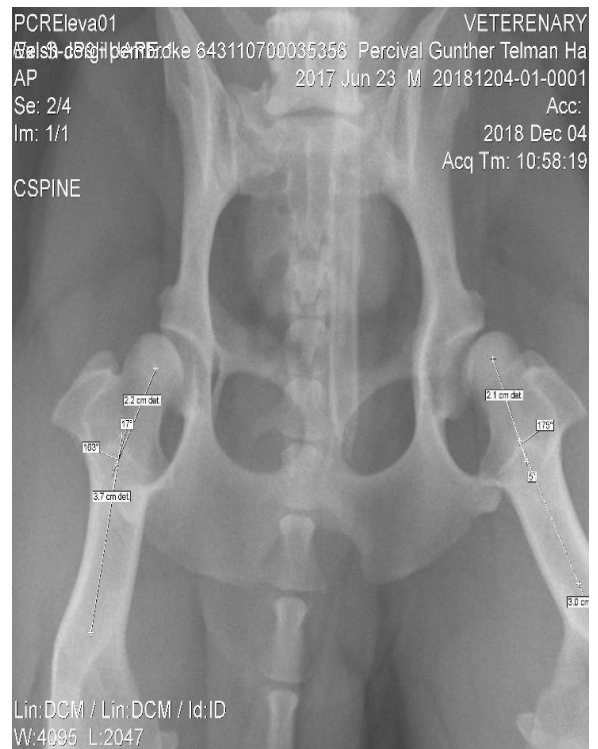
A – Măsurarea unghiului Norberg



B – Măsurarea unghiului tangențial



C – Determinarea laxității capului femural



D – Determinarea unghiului cervicodiafizar

Figura 4.2.3. Determinarea parametrilor radiologici pentru diagnosticul și evaluarea gradului de displazie la rasa *Welsh Corgi Pembroke*, (A, B, C, D).

Astfel, medicului veterinar radiolog, care dispune de o imagine digitală și de software, îi este necesar un timp minim pentru a interpreta fiecare parametru, cu o evaluare calitativă, cât și calitativă (tabel 4.2.2). În baza scorului acumulat, pacientului i-a fost atribuit un grad de displazie, ce a permis stabilirea diagnosticului preliminar al dislocării congenitale a șoldului.

Tabel 4.2.2. Evaluarea finală a displaziei coxo-femorale la câine (12-18 luni)

Suma punctelor	Gradul de displazie	Interpretare
0-2	A	Absența displaziei
3-6	B	Caz cu suspiciune
7-9	C1	Displazie ușoară a șoldului
10-12	C2	Displazie ușoară a șoldului (nu se recomandă pentru reproducere)
13-18	D	Displazie medie
Mai mult de 18	E	Displazie severă

Analizând și interpretând datele obținute, s-a efectuat evaluarea gradului de displazie coxo-femurală la câinii din rasa *Shiba Inu* și *Welsh Corgi Pembroke* în baza criteriilor și parametrilor calitativi și cantitativi (tabelul 4.2.3; 4.2.4). Câinilor le-au fost atribuite gradele de displazie B (caz cu suspiciune) și respectiv D (displazie medie), astfel prezentând o diferență de scor de 14 puncte.

Tabel 4.2.3. Evaluarea gradului de displazie coxo-femurală la câine, rasa *Shiba Inu*

	Articulația șoldului stâng	Numărul de puncte	Articulația șoldului drept	Numărul de puncte
Unghiul Norberg	107 ⁰	0	103 ⁰	1
Laxitate	=1	1	=1	1
Unghiul TG	negativ	0	negativ	0
Starea plăcii articulare a cavității acetabulare	lateral - ușor îngroșată, medial - ușor redusă	2	uniform îngroșată	1
Forma capului și arhitectura femurului	cap rotund, contur neclar, arhitectura neuniformă	1	cap rotund, contur neclar, arhitectura neuniformă	1
Exostoze pe gât	indistincte	0	indistincte	0
Suma punctelor		4		4
Gradul de displazie		B		B

Tabel 4.2.4. Evaluarea gradului de displazie coxo-femurală la câine, rasa *Welsh Corgi*

	Articulația șoldului stâng	Numărul de puncte	Articulația șoldului drept	Numărul de puncte
Unghiul Norberg	79	5	81	4
Laxitate	0,71	3	0,7	3

Unghiul TG	pozitiv, marginea este puternic rotunjită, contururile sunt clar separate	4	pozitiv, marginea este puternic rotunjită, contururile sunt clar separate	4
Starea plăcii articulare a cavității acetabulare	lateral – puternic îngroșată, medial – reducere completă	4	fuzionată cu suprafața laterală a bazinului	5
Forma capului și arhitectura femurului	cap rotund, contur neclar, arhitectura neuniformă	1	cap rotund, contur neclar, arhitectura neuniformă	1
Exostoze pe gât	indistincte, gâtul este cilindric, tranziția fără modificări	1	indistincte, gâtul este cilindric, tranziția fără modificări	1
Suma punctelor		18		18
Gradul de displazie		D		D

4.4. Concluzii la Capitolul 4

1. Displazia de șold la câine este o boală moștenită poligenic, caracterizată prin discongruența suprafețelor articulare ale capului femural și ale acetabulului. De o importanță deosebită este diagnosticarea în timp util a acestei patologii, identificarea severității și luarea în considerare a acestor date la câinii incluși în reproducere pentru a controla transmiterea displaziei coxo-femorale condiționat genetic.

2. Pentru radiografie, fixarea animalului se face în decubit dorso-ventral pe masa de examinare, membrilor pelvine li se dă o poziție caudală, paralelă între ele cu o rotație internă de circa 15⁰, iar zona de imagine trebuie să cuprindă cel puțin 2 vertebre lombare și articulațiile genunchiului. Oasele bazinului și femurilor sunt simetrice, axele lor sunt paralele cu linia mediană, proiecțiile aripilor oaselor iliace coincid în dimensiune, proiecțiile aperturilor pelvine sunt de asemenea simetrice. Imagine radiografică trebuie să fie clară și contrastantă.

3. În baza scorului alocat fiecărei articulații coxo-femorale, a fost posibilă aprecierea gradului de displazie, cu interpretarea rezultatelor la subiecții cercetați. Imaginile roentgen au fost evaluate în baza criteriilor calitative, după care transpuse în criterii cantitative. Astfel au fost supuși studiului câini de sex fem. - 31,57% și masc. - 68,42%. Respectiv, din numărul total de câini investigați, 5,2% au fost liberi de displazie coxo-femurală; 3,5% au prezentat gradul 1 de displazie; 36,8% au prezentat gradul 2 de displazie; 43,8% - gradul 3 iar 14,3% - gradul 4, cel mai sever grad de displazie coxo-femurală. Displazie coxo-femurală bilaterală au prezentat 26,3% din subiecții cercetați; 33,3% - unilaterală pe stânga și respectiv 35% - unilaterală pe dreapta.

4. În timpul efectuării examinării roentgenografice a articulațiilor coxo-femorale se recomandă utilizarea unei instalații/mese speciale pentru fixarea corectă a animalului, cu o

respectare a metodologiei de pregătire a animalului, asigurându-se o relaxare adecvată a mușchilor pentru a obține o evaluare corectă a radiografiei.

5. Investigarea radiologică este cea mai indicată și informativă metodă de diagnosticare a displaziei articulației șoldului la câini. Pentru a obține o radiografie corectă, este important să se respecte parametrii tehnici radiografici, cum ar fi curentul anodic, timpul de expunere, tensiunea aplicată, distanța focală.

CONCLUZII GENERALE ȘI RECOMANDĂRI PRACTICE

CONCLUZII GENERALE

1. Rezultatele cercetărilor morfometrice relevă, că masa mușchilor implicați în biodinamica articulației coxo-femorale, raportată la masa corporală a animalelor, la lotul non-displastic constituie 3,27% – pe stângă și 3,31% – pe dreapta, diferența fiind de 0,04%. La lotul displastic, această raport constituie 3,73% – pe stânga și 3,63% – pe dreapta, constatându-se o disproporționalitate de 0,1%, care în timp conduce la agravarea sindromului displaziei de șold.

2. S-a constatat că *A. iliaca externa* își are originea din segmentul terminal al aortei abdominale, ramificându-se la diferite nivele după cum urmează: la extremitatea caudală a vertebrei L5 și cea cranială a L6 – 14,28%; la nivelul corpului vertebrei L6 – 35,71%; la extremitatea caudală a vertebrei lombare L6 și cranială a L7 – 50%. Prezența trunchiului biiliac comun a fost constatat la 85% din cadavrele cercetate, iar simetria *A. circumflexa ilium profunda* a fost stabilită în 14 % din cazuri.

3. Arterele ce asigură irigarea regiunii craniomediale și a formațiunilor adiacente ale capsulei articulare sunt ramurile *A. circumflexa femoris medialis*; regiunea craniolaterală este irigată de *A. circumflexa femoris lateralis* și *A. glutea cranialis*; regiunea caudolaterală este vascularizată de *A. circumflexa femoris medialis*, *A. circumflexa femoris lateralis* și *A. glutea caudalis* iar regiunea caudomedială de *A. circumflexa femoris lateralis*. Ramurile articulare ale respectivelor vase se apropie și aderă la capsula articulară sub unghi și pătrund în peretele capsulei la locul de inserție pe osul femural și respectiv coxal.

4. Sursele de inervație ale mușchilor ce participă la biodinamica articulației coxo-femorale sunt *N. gluteus cranialis* și *N. gluteus caudalis*; *N. ischiaticus*, *N. femoralis*, *N. obturatorius* și *N. cutaneus femoris caudalis*. Capsula articulației pe direcția cranioventrală este inervată de ramurile *N. femoralis*, caudoventral de *N. obturatorius*, craniolateral de *N. gluteus cranialis* și direcția caudolaterală de *N. ischiadicus*. Ramurile nervilor pătrund în formațiunile fibroase ale oaselor și în locul de inserție a mușchilor pe os, fiind satelite ale vaselor sangvine.

5. Rezultatele examenului radiologic, ca metodă principală de diagnostic a displaziei coxo-femorale la câine, realizată pe 57 pacienți (31,57% – sex feminin și 68,42% – masculin), indică variația gradului de displazie, după cum urmează: gradul 1 – 3,5%; gradul 2 – 36,8%; gradul 3 – 43,8% și gradul 4 – 14,3%, ceea ce sugerează o preocupare de starea funcționalității articulației coxo-femorale a subiecților diagnosticați.

6. Analizând incidența displaziei coxo-femorale pe imaginile radiografice, s-a constatat că 26,3% dintre subiecți au avut displazie bilaterală, iar cazurile cu displazie unilaterală au fost distribuite relativ uniform: 33,3% – pe stânga și 35% – pe dreapta. Aceste date evidențiază

importanța monitorizării și evaluării precoce a sănătății articulațiilor coxofemorale, mai ales în rândul raselor de câini predispuse la displazie.

RECOMANDĂRI PRACTICE

1. Posesorii crescătoriilor de câini trebuie să cunoască importanța examenului radiologic la exemplarele parentale de câini privind diagnosticul precoce a displaziei de șold, prin stabilirea valorilor unghiului Norberg. Astfel, liniile parentale, ce prezintă o sumă de 10 puncte sau mai mare, nu trebuie admise spre reproducere.

2. Interpretarea morfofuncțională a surselor de irigare și inervație prezintă un interes esențial atât anatomo-clinic, cât și terapeutic în cazul câinilor cu displazie de șold sau artroză. Informațiile obținute pot fi aplicate în analiza posibilităților reducerii durerii și a potențialelor intervenții chirurgicale în regiunea articulației șoldului la câine.

3. În timpul efectuării examinării roentgenografice a articulațiilor coxo-femorale se recomandă respectarea protocolului de pregătire și fixare corectă a animalului, asigurându-se relaxarea adecvată a mușchilor, pentru a obține o evaluare radiografică corectă.

4. Se recomandă ca rezultatele acestei cercetări să fie luate în calcul în procesul didactic la disciplinele de profil: Anatomie comparată, Semiologie veterinară, Radiologie și Imagistică veterinară și Chirurgie.

BIBLIOGRAFIE

1. ADAMS, D. R. *Musculoskeletal System*. In: *Canine Anatomy – A Systemic Study*. 4th ed. Ames: The Iowa State Press. 2004, pp. 83–89. ISBN: 081381281X.
2. ADAMS, W.M. Radiographic diagnosis of hip dysplasia in the young dog. In: *Veterinary Clinics of North America: Small Animal Practice* [online]. 2000, Vol. 30, Issue 2, pp. 267-280. [citată 20.03.2023]. Disponibil: [https://doi.org/10.1016/S0195-5616\(00\)50022-9](https://doi.org/10.1016/S0195-5616(00)50022-9)
3. AIS®: *Antech Imaging Services*. [citată martie 2023, iunie 2024]. Disponibil: <https://info.antechimaging.com/pennhip/introduction-to-canine-hip-dysplasia/>
4. ALBINANA, J. et al. Acetabular dysplasia after treatment for developmental dysplasia of the hip. Implications for secondary procedures. In: *J Bone Joint Surg Br* [online]. 2004, Aug; 86(6), pp. 876-86. [citată 20.03.2023]. Disponibil: <https://boneandjoint.org.uk/Article/10.1302/0301-620X.86B6.14441>
5. AMBIKA, P.S. Arteriographic anatomy of the abdominal aorta in the goat, dog, pig, and rabbit. In: *Veterinary Radiology* [online]. 1982, Vol. 23: 6, pp. 279-281. [citată: iulie 2022]. Disponibil: <https://onlinelibrary.wiley.com/doi/10.1111/j.1740-8261.1982.tb01296.x>
6. ANDERSON, W.D., ANDERSON, B.G. Limbs and back. In: *Atlas of Canine Anatomy*. London: Lea & Febiger, 1994. pp. 957–967. ISBN-13: 978-0812115352, ISBN-10: 081211535X.
7. ANDRIEȘ, V., NEGHINA, S., IASTREBOVA, T., LUPAȘCU, T. *Vascularizația și enervația articulațiilor omului*. Chișinău, 2000. ISBN 9975-78-048-2.
8. AVEDILLO, L., MARTIN-ALGUACIL, N., SALAZAR, I. Anatomical Variations of the Blood Vascular System in Veterinary Medicine: The Internal Iliac Artery of the Dog: Part One. In: *Anat Histol Embryol* [online]. 2015, 44(4), pp. 299-307. doi: 10.1111/ahe.12142. [citată 29.03.2023]. Disponibil: <https://onlinelibrary.wiley.com/doi/10.1111/ahe.12142>
9. AVEDILLO, L., MARTIN-ALGUACIL, N., SALAZAR, I. Anatomical Variations of the Blood Vascular System in Veterinary Medicine: The Internal Iliac Artery of the Dog: Part Two. In: *Anat Histol Embryol*. 2016, 45(2), pp. 88-99. doi: 10.1111/ahe.12176. [citată 30.03.2023]. Disponibil: <https://onlinelibrary.wiley.com/doi/full/10.1111/ahe.12176>
10. AVEDILLO, L., MARTIN-ALGUACIL, N., SALAZAR, I. Anatomical Variations of the Blood Vascular System in Veterinary Medicine: The Internal Iliac Artery of the Dog: Part Three. In: *Anat Histol Embryol* [online]. 2016, 45(3), pp.189-96. doi: 10.1111/ahe.12187. [citată 05.04.2023]. Disponibil: <https://onlinelibrary.wiley.com/doi/full/10.1111/ahe.12187>
11. BALASTEGUI, M.T., Anatomical Variations in the Aortic Bifurcation in New Zealand White Rabbits on Arteriography. In: *Anat Rec (Hoboken)* [online]. 2014, 297(4):663-9. [citată 04.2023]. Disponibil: <https://anatomypubs.onlinelibrary.wiley.com/doi/10.1002/ar.22874>

12. BARONE, R. *Anatomie compare des Mammiferes domestiques. Tome Premier Osteologie*. Ecole Nationale Veterinaire, Lyon, 1966. p. 811.
13. BARONE, R. *Anatomie compare des Mammiferes domestiques. Tome Second Arthrologie et Myologie*. Ecole Nationale Veterinaire, Lyon, 1968. p. 1066.
14. BARONE, R. Anatomie comparée des mammifères domestiques. Tome 4: Splanchnologie II. Paris: Editions Vigot, 2001. 871 p. ISBN: 2-7114-9012-2.
15. BARONE, R. *Anatomie comparée des mammifères domestiques: Tome 7, Neurologie II, Système nerveux périphérique, glandes endocrines, esthésiologie*. Paris: Vigot, 2010. 830 p. ISBN: 978-2-7114-0409-4.
16. BARONE, R. *Arthrology et Myologie. In: Anatomie Comparee des Mammiferes Domestiques*, Tome 4, 4th ed. Paris: Editions Vigot. 2000, pp. 251–261. ISBN-13: 978-2957196012
17. BARONE, R., ORTOLAMI, R.B. *Anatomie comparée des mamifères domestiques*, Tome 6, Neurologie I, Systeme nerveux central, Ed. Vigot, Paris. 2004. ISBN-10: 2711481948, ISBN-13 : 978-2711481941.
18. BARONE, R.A. Anatomie comparee des animaux domestiques. Tome V. Angiologie. Paris: Vigot. 1996. pp. 362–385. ISBN: 978-2711480760.
19. BARR, A.R.S, BENNY, H.R, GIBBS, C. Clinical hip dysplasia in growing dogs: the long-term results of conservative management. In: *J Small Anim Pract* [online]. 1987, 28(4), pp.243–252. [citat 05.04.2023]. Disponibil: <https://sci-hub.se/10.1111/j.1748-5827.1987.tb03879.x>
20. BĂBEANU, N., POPA, O. Tehnică experimentală în biotehnologie-Analiza datelor și planificarea experimentelor. București, DO-MIKNOR, 2008,p.519. ISBN 978-973-1838-27-4.
21. BEALE, BRIAN S. Orthopedic Problems in Geriatric Dogs and Cats. In: *Vet. Clin. Small Anim* [online]. 2005, 35, pp. 655–674. doi: 10.1016/j.cvsm.2005.01.001. [citat: 09.2022]. Disponibil:https://www.academia.edu/51262265/Orthopedic_Problems_in_Geriatric_Dogs_and_Cats
22. BECK, M., M. LEUNIG, T. ELLIS, J. B. SLEDGE, R. GANZ. The acetabular blood supply: implications for periacetabular osteotomies. In: *Surg Radiol Anat* [online]. 2003, 25: 361–367. [citat: 09.07.2023]. Disponibil: <https://pubmed.ncbi.nlm.nih.gov/12923665/>
23. BELU, C., PREDOI, G. *Anatomia Animalelor Domestice (Anatomie Clinica)*. Editura All. 2001, pag.232. ISBN: 973-571-332-2
24. BENDELIC, A. *Particularitățile morfoclinice ale venelor safene*. Teză de doctor în științe medicale. Chișinău, 2021.
25. BERTAL, M., et all. Analysis of a Laxity Index Database and Comparison with the Fédération Cynologique Internationale Grades of This Population. In: *Vet Comp Orthop*

Traumatol [online]. 2021, 34, pp. 108-114. [citat: 09.07.2023]. Disponibil: <https://pubmed.ncbi.nlm.nih.gov/33129210/>

26. BESUDEN, K.T., MEYER-LINDENBERG, A., BRÜHSCHWEIN, A. Computed tomography venography description of the normal anatomy of the canine hindlimb venous system. In: *Anat Histol Embryol* [online]. 2022, 51, pp. 459–467. [citat 25.08.2022]. Disponibil: <https://onlinelibrary.wiley.com/doi/10.1111/ahe.12806>

27. BIEWENER, ANDREW A., Biomechanics of Mammalian Terrestrial Locomotion. In: *Science* [online]. 1990, Vol. 250, No 4984, pp. 1097-1103. DOI: 10.1126/science.2251499. Disponibil: <https://pubmed.ncbi.nlm.nih.gov/2251499/>

28. BIJLSMA, J.W., BERENBAUM, F., LAFEBER, F.P. Osteoarthritis: an up date with relevance for clinical practice. In: *Lancet* [online]. 2011, Vol. 377, 9783, pp.2115–2126. [citat 20.08.2022]. Disponibil: <https://pubmed.ncbi.nlm.nih.gov/21684382/>

29. BIRNBAUM, K., PRESCHER, A., HESSLER, S., HELLER, K.D. The sensory innervation of the hip joint. An anatomical study. In: *Surg. Radiol. Anat* [online]. 1997, 19(6), pp. 371-5. doi: 10.1007/BF01628504. PMID: 9479711. [citat 20.08.2023]. Disponibil: https://www.researchgate.net/publication/13751301_The_sensory_innervation_of_the_hip_joint_-_An_anatomical_study

30. BODODEA, R.S. *Dezvoltarea articulației șoldului-corelații cu apariția luxației congenitale de șold*. Teză de doctorat. București, 2018.

31. BUDRAS, K. D., REESE, S.. Synovial Structures of the Pelvic Limb. In: *Anatomy of the Dog*, 5th ed. Hannover: Schlutersche. 2007, pp. 76-86. ISBN 978-3-89993-018-4

32. BURTON-WURSTER, N., FARESE, J. P., TODHUNTER, R. J., LUST, G. Site-specific variation in femoral head cartilage composition in dogs at high and low risk for development of osteoarthritis: insights into cartilage degeneration. In: *Osteoarthritis Cartilage* [online]. 1999, 7(5), pp. 486-97. [citat 01.08.2022]. Disponibil: [https://www.oarsijournal.com/article/S1063-4584\(99\)90244-3/pdf](https://www.oarsijournal.com/article/S1063-4584(99)90244-3/pdf)

33. BUSH, H., NABSETH, D.C. Autogenous venous valve transplantation in the dog. In: *J. Surg. Res* [online]. 1982, 32:4, pp. 313-321. [citat 25.08.2023]. Disponibil: [https://sci-hub.se/10.1016/0022-4804\(82\)90107-x](https://sci-hub.se/10.1016/0022-4804(82)90107-x)

34. BUTLER, J.R., GAMBINO, J. Canine Hip Dysplasia, Diagnostic Imaging. In: *Vet Clin Small Anim* [online]. 2017, vol. 47, p777 – 793. [citat 15.08.2022]. Disponibil: <https://www.sciencedirect.com/science/article/abs/pii/S0195561617300050?via%3Dihub>

35. *BVA/Kennel club: British Veterinary Association*. [citat martie 2023, iunie 2024]. Disponibil: <https://www.bva.co.uk/canine-health-schemes/hip-scheme/>

36. *C.D.M.E.C.: Centrala de Diagnostic pentru Maladiile Ereditare ale Cainelui*. [citat 27.09.2022, iunie 2024]. Disponibil: <http://www.cdmecc.ro/clasificare-displazia-sold-caine.html>

37. CACHON, T., GENEVOIS, J.P., et al. Risk of simultaneous phenotypic expression of hip and elbow dysplasia in dogs. In: *Vet Comp Orthop Traumatol*. 2010, vol. 23 (1), pp. 28-30. [citat septembrie 2022]. Disponibil: <https://pubmed.ncbi.nlm.nih.gov/19997665/>
38. CANILLAS, F. et al. An approach to comparative anatomy of the acetabulum from amphibians to primates. In: *Anat Histol Embryol* [online]. 2011, 40(6), pp. 466-473. [citat august 2022]. Disponibil: <https://pubmed.ncbi.nlm.nih.gov/21714810/>
39. CARNEIRO, R.K., et al. B-mode ultrasonography and ARFI elastography of articular and peri-articular structures of the hip joint in non-dysplastic and dysplastic dogs as confirmed by radiographic examination. In: *BMC Vet Res* [online]. 2023, nr. 19:181. [citat 25.05.2024]. Disponibil: <https://bmcvetres.biomedcentral.com/articles/10.1186/s12917-023-03753-7>
40. CARNEIRO, R.K., et al. Comparison of the distraction index and Norberg angle with radiographic grading of canine hip dysplasia. In: *Vet Radiol Ultrasound* [online]. 2024, 65(2), pp. 107-113. [citat 25.05.2024]. Disponibil: <https://pubmed.ncbi.nlm.nih.gov/38254308/>
41. CASTELEYN C., et al. The Ligaments of the Canine Hip Joint Revisited. In: *Anat. Histol. Embryol* [online]. 2015, 44, pp. 433-440. DOI: 10.1111/ahe.12155. [citat mai 2022]. Disponibil: <https://pubmed.ncbi.nlm.nih.gov/25308720/>
42. CHAPTER 2: The Lymphatic System in the Experimental Animals. In: *Acta Radiologica* [online]. 1962, vol. 57, issue 214, pp. 23-28. ISSN: 0001-6926. Disponibil: <https://journals.sagepub.com/doi/10.1177/0284185162057S21404?icid=int.sj-abstract.similar-articles.4>
43. CHASE, K., LAWLER, D.F., ADLER, F.R., OSTRANDER, E.A., LARK, K.G. Bilaterally asymmetric effects of quantitative trait loci (QTLs): QTLs that affect laxity in the right versus left coxofemoral (hip) joints of the dog (*Canis familiaris*). In: *Am J Med Genet A* [online]. 2004, 124, pp. 239-47. DOI: 10.1002/ajmg.a.20363. [citat septembrie - octombrie 2022]. Disponibil: <https://pmc.ncbi.nlm.nih.gov/articles/PMC2778498/>
44. CHENG, J.C.Y. et al. Ultrasonographic hip morphometry in infants. In: *J Pediatr Orthop*. [online]. 1994, 14(1), pp.24-8. [citat: octombrie 2023]. Disponibil: <https://pubmed.ncbi.nlm.nih.gov/8113366/>
45. COMHAIRE, F., SCHOONJANS, F. Canine Hip Dysplasia: The Significance of the Norberg Angle for Healthy Breeding. In: *Journal of Small Animal Practice* [online]. 2011, nr. 52, pp. 536-542. [citat 22.02.2023]. Disponibil: <https://pubmed.ncbi.nlm.nih.gov/21967100/>
46. CONNOLLY, P., WEINSTEIN, S.L., The natural history of acetabular development in developmental dysplasia of the hip. In: *Acta Orthop Traumatol Turc* [online]. 2007, 41(Suppl 1):1-5. [citat 10.10.2023]. Disponibil: <https://dergipark.org.tr/tr/download/article-file/168528>

47. CONSTANTINESCU, Gh., OBER, C., INGA, C., LATORRE, R. *Old and new approaches and techniques in small animals*. Cluj-Napoca, AcademicPres, 2023. pp. 442. ISBN 978-630-309-000-9.
48. CONSTANTINESCU, GHEORGHE M. *Illustrated Veterinary Anatomical Nomenclature*, 4 th. Revised ed., Georg Thieme Verlag Stuttgart, New York, 2018. eISBN 978-3-13-242518-7
49. COOPMAN, F., VERHOEVEN, G., SAUNDERS, J., et al. Prevalence of hip dysplasia, elbow dysplasia and humeral head osteochondrosis in dog breeds in Belgium. In: *Vet Rec* [online]. 2008, nr.163, p. 654–658. [citat 21.02.2023]. Disponibil: <https://pubmed.ncbi.nlm.nih.gov/19043090/>
50. COȚOFAN, V., PALICICA, R., HRIȚCU, V., GANȚĂ, C., ENCIU, V. *Anatomia animalelor domestice*. Vol. I, Ed. Orizonturi universitare, Timișoara. 1999. ISBN 973-9400-30-2.
51. COȚOFAN, V., PALICICA, R., HRIȚCU, V., GANȚĂ, C., ENCIU, V. *Anatomia animalelor domestice*. Vol.III, Ed.Orizonturi universitare, Timișoara. 2000. ISBN 973-9400-84-1.
52. CULP WILLIAM T. N., Angiographic anatomy of the major abdominal arterial blood supply in the dog. In: *Vet Radiol Ultrasound* [online]. 2015, Vol. 56, No. 5, pp.474–485. [citat iulie 2022]. Disponibil: <https://pubmed.ncbi.nlm.nih.gov/25827164/>
53. DAMIAN, A. *Anatomie comparată - Sistemul cardiovascular*, Ed. Academic Pres, Cluj-N. 2001. ISSN 973-8266-27-0.
54. DAMIAN, A., POPOVICI, N.C., CHIRILEAN, I. *Anatomie comparată-Sistemul de susținere și mișcare*. Cluj-Napoca, Ed. AcademicPres, 2001. ISSN 973-8266-24-6.
55. DASACĂLU, R.M. *Investigații imagistice în diagnosticul afecțiunilor locomotorii la câine*. Rezumatul tezei pentru obținerea titlului de doctor în Medicină Veterinară. Timișoara, 2009.
56. DEBAN, S. M., SCHILLING, N., CARRIER, D. R. Activity of extrinsic limb muscles in dogs at walk, trot and gallop. In: *Journal of Experimental Biology* [online]. 2015 (2), pp. 287–300. [citat iulie 2023]. Disponibil: <https://journals.biologists.com/jeb/article/215/2/287/11087/Activity-of-extrinsic-limb-muscles-in-dogs-at-walk>
57. DENNIS, RUTH. Interpretation and use of BVA/KC hip scores in dogs. In: *Clinical Practice* [online]. 2012, Vol. 34, nr., 4, p. 178-194. doi.org/10.1136/inp.e2270. [citat 24.03.2023]. Disponibil: <https://www.bva.co.uk/media/3283/interpretation-and-use-of-bva-kc-hip-scores-in-dogs-ruth-dennis-in-practice-2012.pdf>
Disponibil: <https://avmajournals.avma.org/view/journals/javma/257/3/javma.257.3.299.xml>
58. DONE, S.H., GOODY, P.C., EVANS, S.A., STICKLAND, N.C. *The pelvis*. In: *Color Atlas of Veterinary Anatomy*, vol. 3, 2nd ed. London: Mosby – Elsevier. 2009. ISBN 97807234-3415-3

59. DRIES BILLY P. R., et al. Evaluation of functional muscle anatomy scalability in the canine hind limb. In: *Anat Histol Embryol* [online]. 2021, 00:1 – 8. DOI: 10.1111/ahe.12666. [citat octombrie 2023]. Disponibil: <https://pubmed.ncbi.nlm.nih.gov/33724525/>
60. DUMITRIU, A. Aspects of the innervation mode of the adjacent anatomical formations of the coxofemoral joint in dogs. In: *Veterinary biotechnology*. Kiev. 2023, nr 42, pp. 118-125. ISSN 2306-9961, eISSN 2706-7742. https://doi.org/10.31073/vet_biotech42-13. Disponibil: <http://repository.utm.md/handle/5014/28330>
61. DUMITRIU, A. Biodinamica musculaturii regiunii coxofemorale la câini. In: *Tezele celei de-a 74-a conferință a studenților, CE UASM, Chișinău*, 2021, p. 55, ISBN 978-9975-64-320-7. Disponibil: <http://repository.utm.md/handle/5014/28345>
62. DUMITRIU, A. Descrierea patului vascular arterial la nivelul regiunii coxofemorale la câine (*Canis Familiaris*). In: *Știința Agricolă*. 2024, nr 1, pp. 76-83. ISSN 1857-0003, E-ISSN 2587-3202. Disponibil: <http://repository.utm.md/handle/5014/27818>
63. DUMITRIU, A. Displazia de șold la câini. In: *Materialele conferinței științifice internaționale dedicată aniversării a 75 de ani de la fondarea Universității de Stat de Medicină și Farmacie "Nicolae Testemițanu"*. Chișinău, 2020, pp. 44-47, ISBN 978-9975-57-281-1. Disponibil: <http://repository.utm.md/handle/5014/28338>
64. DUMITRIU, A. Innervation of the coxo-femoral joint capsule in the dog. In: *The 4th International Scientific Conference „Current epidemical Challenges in one Health approach”*. Ternopoli, Ucraina, 2023, p. 74. Disponibil: <http://repository.utm.md/handle/5014/25186>
65. DUMITRIU, A. Sources of innervation and distribution of nerves in the region coxo-femoral in dogs. In: *The 13th CASEE Conference „Smart Life Sciences and Technology for Sustainable Development” at Technical University of Moldova*. Chisinau, 2023, p. 10. ISBN 978-9975-64-363-4 (PDF). Disponibil: <http://repository.utm.md/handle/5014/25265>
66. DUMITRIU, A., DIDORUC, S., ENCIU, V. Anatomic study of the coxo-femoral joint region and association with hip dysplasia in dogs. In: *International Scientific and Practical Conference "Biosafety, protection and animal welfare"*. Kiev, Ucraina, 2023, pp. 101-104. УДК 619:616 (082). Disponibil: <http://repository.utm.md/handle/5014/28342>
67. DUMITRIU, A., ENCIU, V., DIDORUC, S. Innervation of the hip region in the dog. In: *II International Scientific and Practical Conference “ACTUAL ASPECTS OF SCIENCE AND EDUCATION DEVELOPMENT”*. Odessa, 2022, pp. 181-186. УДК: 637.05:614.31. Disponibil: <http://repository.utm.md/handle/5014/28343>
68. DUMITRIU, A., ENCIU, V. Muscle groups that ensure the dynamics of the hip joint in dogs. In: *Conferința Științifico-Practică Internațională „Биобезпека, захист та благополуччя тварин.”*. Kiev, 2021, pp. 80-82. УДК 591.555.3 (082). Disponibil: <http://repository.utm.md/handle/5014/28344>

69. **DUMITRIU, A., ENCIU, V.** Screening methods of coxofemoral dysplasia in dogs. In: *Sustainable use and protection of animal world in the context of climate change: dedicated to the 75th anniversary from the creation of the first research subdivisions and 60th from the foundation of the Institute of Zoology*. Chişinău: Institutul de Zoologie, 2021, Ediția 10, pp. 322-327. ISBN 978-9975-157-82-7. Disponibil: <http://repository.utm.md/handle/5014/28334>
70. **DUMITRIU, A., ENCIU, V., CREȚU, V., UTCHINA, N.** Evaluation of radiographic signs for the diagnosis of hip dysplasia indogs. In: *XV International Scientific Conference "Biomorphology today" dedicated to the 100th anniversary of the founding of the Kyiv Scientific School of Comparative Morphologists and the 35th anniversary of the establishment of the Museum of Anatomy*. Kiev, Ucraina, 2024, pp. 125-127. Disponibil: https://nubip.edu.ua/sites/default/files/u142/zbirnik_.pdf
71. **DUMITRU, IOANA et al.** Comparative study of two of the main consevation technique of anatomical pieces. In: *Bulletin of Univerity of Agricultural Sciences And Veterinary Medicine Cluj-Napoca*. 2012; 69(1-2); 107-115; print ISSN 1843-5270, electronic ISSN 1843-5378.
72. **DYCE, K. M., SACK, W.O., W ENSING, C.J.C.** *Textbook of Veterinary Anatomy*. Fourth Edition, Saunders Elsevier, Missouri. 2010. ISBN: 9781416066071.
73. **DZHAMALBEKOVA, E. et al.** Early diagnosis and treatment of hip dysplasia in children in infancy. In: *Bulletin of Science and Practice*. 2019, T. 5. №9. DOI: 10.33619/2414-2948/46
74. **ELLENBERGER, W. und H., BAUM.** *Handbuch der vergleichenden Anatomie der Haustiere*. Justus Springer Verlag, 1974. ISBN-13 :978-3-642-80833-3, e-ISBN-13 :978-3-642-80832-6. DOI: 10.1007/978-3-642-80832-6
75. **ENCIU, Valeriu.** *Aparatul nervos și microcirculația sanguină a formațiunilor fibroase ale autopodiilor la bovine în normă și patologie*. Chişinău: Print-Caro, 2014. 217pp. ISBN 978-9975-56-173-0.
76. **ESTALOTE J.V., CARBALLO, L.M.** Displasia de cadera en el perro: diagnóstico y tratamiento. In: *Rúa das Hedras - Novo Milladoiro* [online]. 2021, nr. 1. [citat: 17.03.2023]. Disponibil: <https://www.imavet.es/archivos/articulos/564240111600ee0184698e8.66523407.pdf>
77. **EVANS, H. E., A. de LAHUNTA.** *Guide to the Dissection of the Dog*. 7th ed. Saunders Elsevier, 2010. p. 304. ISBN: 978-1-4377-0246-0.
78. **EVANS, H. E., and A. de LAHUNTA.** The skeletal and muscular systems. In: *Miller's Guide to the Dissection of the Dog*. 4th ed. Elsevier Health Sciences. 2013. p. 872. ISBN 9780323266239
79. **EVANS, H. E., MALCOLM E. MILLER.** *Miller's Anatomy of the Dog*, 3rd ed. Philadelphia: WB Saunders, 1993. p. 1113. ISBN: 0721632009 978072163200

80. FCI: *The Federation Cynologique Internationale*. [citată februarie 2023, iunie 2024]. Disponibil: <https://www.fci.be/en/Hip-and-Elbow-Dysplasia-162.html>
81. FISCHER, A. et al. Статическое и динамическое УЗИ как метод ранней диагностики дисплазии тазобедренного сустава у собак. In: *Journal of Small Animal Practice*. [online]. Российское издание, 2011, Том 2, N. 1. DOI: 10.1111/j.1748-5827.2010.00995.x Disponibil: <https://cyberleninka.ru/article/n/staticheskoe-i-dinamicheskoe-uzi-kak-metod-ranney-diagnostiki-displazii-tazobedrennogo-sustava-u-sobak>
82. FLÜCKIGER, Mark. Scoring radiographs for canine Hip Dysplasia-The big three organisations in the world. In: *EJCAP* [online]. 2007, Vol. 17, Nr. 2. p. 135-140. [citată 29.09.2022]. Disponibil: <https://www.semanticscholar.org/author/M.-Fl%C3%BCkiger/1905170>
83. FRANCO-GONÇALO, P. et al. Femoral parallelism: evaluation and impact of variation on canine hip dysplasia assessment. In: *Front Vet Sci* [online]. 2023. [citată: 16.01.2024]. Disponibil: <https://www.frontiersin.org/journals/veterinaryscience/articles/10.3389/fvets.2023.1160200/full>
84. FREWEIN, J., VOLLMERHAUS, B. *Anatomie von Hund und Katze*. Blackwell Wissenschafts-Verlag, Berlin, 1994, p. 603. ISBN-13: 978-3826330018
85. FRIES, C.L., REMEDIOS, A.M. The pathogenesis and diagnosis of canine hip dysplasia. In: *Can Vet J* [online]. 1995, 36(8). pp. 494–502. [citată februarie 2023]. Disponibil: <https://pmc.ncbi.nlm.nih.gov/articles/PMC1687006/>
86. GALE, N.W., YANCOPOULOS, G.D. Growth factors acting via endothelial cell-specific receptor tyrosine kinases: VEGFs, angiopoietins, and ephrins in vascular development. In: *Genes Dev* [online]. 1999;13(9):1055-66. doi: 10.1101/gad.13.9.1055. [citată martie 2023]. Disponibil: <https://pubmed.ncbi.nlm.nih.gov/10323857/>
87. GARDNER, E. The innervation of the hip joint. In: *Anat. Rec* [online]. 1972; 101, pp. 353–371. [citată 08.2022]. Disponibil: <https://onlinelibrary.wiley.com/doi/10.1002/ar.1091010309>
88. GASSE, H., E. ENGELKE, H. WAIBL. Zur Innervation der Hüftgelenkkapsel beim Hund. In: *Kleintierpraxis*. 1996, Jahrgang, 41, p. 883–886.
89. GASSE, H., GODYNICKI, S., ENGELKE, E., WAIBL, H. The course of blood vessels in the hip joint capsule of the dog. In: *Ann Anat* [online]. 1999, Dec, 181(6):577-9. [citată 01.08.2022]. Disponibil: <https://pubmed.ncbi.nlm.nih.gov/10609057/>
90. GATINEAU, M., DUPUIS, J. et al. Palpation and Dorsal Acetabular Rim Radiographic Projection for Early Detection of Canine Hip Dysplasia: A Prospective Study. In: *Veterinary Surgery* [online]. 2012, 41, 42–53. DOI:10.1111/j.1532-950X.2011.00926.x. [citată septembrie 2022]. Disponibil: <https://onlinelibrary.wiley.com/doi/10.1111/j.1532-950X.2011.00926.x>

91. GIEBELS, F., PRESCHER, A., WAGENPFEIL, S., BÜCKER, A., KINZEL, S. Nervenverteilung und -verteilungsdichte in der Hüftgelenkscapsel des Hundes. Vergleichende Untersuchung gesunder und dysplastischer Hüftgelenke, In: *Tierarztl Prax Ausg K Kleintiere Heimtiere* [online]. 2017; 45(2):77-83. doi: 10.15654/TPK-160366. PMID: 28197624. Disponibil: <https://www.thieme-connect.de/products/ejournals/abstract/10.15654/TPK-160366>
92. GINJA, M. et al. Comparison of clinical, radiographic, computed Tomographic, and magnetic resonance imaging methods for Early prediction of canine hip laxity and dysplasia. In: *Veterinary Radiology & Ultrasound* [online]. 2009, Vol. 50, No. 2, pp 135–143. doi: 10.1111/j.1740-8261.2009.01506.x. [citat septembrie 2022]. Disponibil: <https://pubmed.ncbi.nlm.nih.gov/19400458/>
93. GINJA, M.M., SILVESTRE, A.M., GONZALO-ORDEN, J.M., FERREIRA, A.J. Diagnosis, genetic control and preventive management of canine hip dysplasia: a review. In: *Vet. J* [online]. 2010, 184, pp. 269–276. [citat 02.08.2022]. doi: 10.1016/j.tvjl.2009.04.009. Disponibil: <https://www.sciencedirect.com/science/article/abs/pii/S1090023309001506?via%3Dihub>
94. GRAZIOTTI, H.G., RIOS, C.M. et al. Non Satellite Veins in the Pelvic Limb of the Llama (*Lama glama*). In: *The Anatomical Record* [online]. 1999, 256: 99–103. [citat 25.08.2022]. Disponibil: [https://onlinelibrary.wiley.com/doi/10.1002/\(SICI\)1097-0185\(19990901\)256:1%3C99::AID-AR13%3E3.0.CO;2-6](https://onlinelibrary.wiley.com/doi/10.1002/(SICI)1097-0185(19990901)256:1%3C99::AID-AR13%3E3.0.CO;2-6)
95. GROSU, F. Displazie de șold la câine. [online]. [citat iunie 2024]. Disponibil: <https://radiologie4vet.ro/displazia-de-sold-la-caine/>
96. GUDEA, AL. et al. *Veterinary anatomy Osteology-Artrology-Myology*. Academics Press, Cluj-Napoca, 2017, p. 211. ISBN 978-973-744-569-8
97. GUDEA, AL. et al. *Veterinary anatomy The Cardio-Circulatory System*. Academics Press, Cluj-Napoca, 2018, p. 141. ISBN 948-973-744-686-2
98. GUILLIARD, M. The PennHIP method of predicting canine hip dysplasia. In: *J Practice* [online]. 2014, Vol. 36, 66-74. doi:10.1136/inp.f7486. [citat martie 2023]. Disponibil: <https://www.sciencedirect.com/science/article/abs/pii/S1090023321001404>
99. GUO, G., ZHOU, Z., WANG, Y. Canine hip dysplasia is predictable by genotyping. In: *Osteoarthritis and Cartilage* [online]. 2011, 19, pp. 420-429. doi:10.1016/j.joca.2010.12.011. [citat septembrie 2022]. Disponibil: <https://pubmed.ncbi.nlm.nih.gov/19428274/>
100. HAMISH, R. DENNY, S.J., BUTTERWORTH, A. *Chapter 40. The Hip. In Guide to Canine and Feline Outhopaedic Suugeq*. Copyright 2000 by Blackwell Science Ltd. ISBN: 978-0-632-05103-8.
101. HANEY, P.S., LAZAROWSKI, L., WANG, X. Effectiveness of PennHIP and Orthopedic Foundation for Animals measurements of hip joint quality for breeding selection to

reduce hip dysplasia in a population of purpose-bred detection dogs. In: *JAVMA [online]*. 2020, 257:299-304. [citat: 17.03.2023].

102. HARTMANN, C., TABIN, C.J. Wnt-14 plays a pivotal role in inducing synovial joint formation in the developing appendicular skeleton. In: *Cell [online]*. 2001 Feb 9;104(3):341-51. Disponibil: <https://www.sciencedirect.com/science/article/pii/S0092867401002227>

103. HASSAN, E.A., LAMBRECHTS, N.E., WENG, H.Y., SNYDER, P.W., BREUR, G.J. Effects of denervation of the hip joint on results of clinical observations and instrumented gait analysis in dogs with sodium urate crystal-induced synovitis. In: *Am. J. Vet [online]*. 2016, 77(11):1200-1210. PMID: 27805445. doi: 10.2460/ajvr.77.11.1200. [citat: iulie 2022]. Disponibil: <https://avmajournals.avma.org/view/journals/ajvr/77/11/ajvr.77.11.1200.xml>

104. HAXTON, H. Mușchii membrului pelvin. Muscles of the pelvic limb. A study of the differences between bipeds and quadrupeds. In: *Anat Rec [online]*. 1947, 98, 337-346. [citat: iulie 2022]. Disponibil: <https://onlinelibrary.wiley.com/doi/10.1002/ar.1090980304>

105. HEMPFING, A., LEUNIG, M., NOTZLI, H.P., BECK, M., GANZ, R. Acetabular blood flow during Bernese periacetabular osteotomy (PAO). An intraoperative study using laser Doppler. In: *J Orthop Res [online]*. 2003; 21(6):1145-50. doi: 10.1016/S0736-0266(03)00083-4. Disponibil: <https://onlinelibrary.wiley.com/doi/10.1016/S0736-0266%2803%2900083-4>

106. HENRICSON, B., NORBERG, I., OLSSON, S. Hüftgelenksdysplasie beim Hund. In: *Nord. Vet.-Med.* 1965, 17, 118-131.

107. HENRICSON, B., NORBERG, I., OLSSON, S.E. On the etiology and pathogenesis of hip dysplasia: a comparative review. In: *J Small Anim Pract.* 1966, 7: 673-688. [citat martie 2023].

108. HODGES, D. L., MCGUIRE, T. J., KUMAR, VN. Diagnosis of hip pain, an anatomic approach. In: *Orthop Rev [online]*. 1987 Feb; 16(2):109-13. [citat: iulie 2022]. Disponibil: <https://pubmed.ncbi.nlm.nih.gov/3453961/>

109. HOLLOWAY, AI., FRASER, McCONNELL. BSAVA. *Manual of canine and feline. Radiography and radiology.* 2016, pp. 286-288. ISBN 978-1-905319-44-2

110. HOLSWORTH, I.G. et al. Comparison of arthroscopic and radiographic abnormalities in the hip joints of juvenile dogs with hip dysplasia. In: *J. Am. Vet. Med. Assoc [online]*. 2009, 227, pp. 1091–1094. [citat 02.08.2022]. doi: 10.2460/javma.2005.227.1091. Disponibil: <https://avmajournals.avma.org/view/journals/javma/227/7/javma.2005.227.1091.xml>

111. HUANG, C. H., HOU, S. M., YEH, L. S. The Innervation of Canine Hip Joint Capsule: An Anatomic Study. In: *Anat Histol Embryol [online]*. 2013, 42(6):425-31. doi: 10.1111/ahe.12033. [citat 24.05.2023]Disponibil: <https://pubmed.ncbi.nlm.nih.gov/23410229/>

112. JAMES, H.K., McDonnell, F., Lewis, W.T. Effectiveness of Canine Hip Dysplasia and Elbow Dysplasia Improvement Programs in Six UK Pedigree Breeds. In: *Front Vet Sci* [online]. 2020, vol., 6, 490. doi: 10.3389/fvets.2019.00490. [citată 24.03.2023]. Disponibil: <https://www.frontiersin.org/journals/veterinary-science/articles/10.3389/fvets.2019.00490/full>
113. KADERLY, R.E., ANDERSON, B.G., ANDERSON, W.D. Extraosseous vascular supply to the mature dog's coxofemoral joint. In: *Am J Vet Res* [online]. 1982;43(7):1208-14. [citată 24.05.2023]. Disponibil: <https://pubmed.ncbi.nlm.nih.gov/7103203/>
114. KADERLY, R.E., ANDERSON, B.G., ANDERSON, W.D. Intracapsular and intraosseous vascular supply to the mature dog's coxofemoral joint. In: *Am J Vet Res* [online]. 1983 Oct;44(10):1805-12. [citată 24.05.2023]. Disponibil: <https://pubmed.ncbi.nlm.nih.gov/6357001/>
115. KAPATKIN, A.S., GREGOR, T.P., HEARON, K., et al. Comparison of two radiographic techniques for evaluation of hip joint laxity in 10 breeds of dogs. In: *J Am Vet Med Assoc* [online]. 2004; 224(4):542-6. doi: 10.2460/javma.2004.224.542. [citată martie 2023]. Disponibil: <https://avmajournals.avma.org/view/journals/javma/224/4/javma.2004.224.542.xml>
116. KAWAGUCHI, M., HASHIZUME, K., IWATA, T., FURUYA, H. Percutaneous radiofrequency lesioning of sensory branches of the obturator and femoral nerves for the treatment of hip joint pain. In: *Reg Anesth Pain Med* [online]. 2001; 26(6):576-81. doi: 10.1053/rapm.2001.26679. Disponibil: <https://rapm.bmj.com/content/26/6/576>
117. KIM, D.E. et al. Prime editor-mediated correction of a pathogenic mutation in purebred dogs. *Sci Rep* [online]. 2022, 12:12905. DOI: 10.1038/s41598-022-17200-4 [citată 14.10.2022]. Disponibil: <https://www.nature.com/articles/s41598-022-17200-4>
118. KIMELI, P., MBUGUA, S.W., ROGER, M.C. et al. A retrospective study on findings of canine hip dysplasia screening in Kenya. In: *Veterinary World* [online]. 2015, 8(11):1326-30. doi: 10.14202/vetworld.2015.1326-1330. [citată martie 2023]. Disponibil: <https://pubmed.ncbi.nlm.nih.gov/27047038/>
119. KINZEL, S., VON SCHEVEN, C., BUECKER, A., STOPINSKI, T. Clinical evaluation of denervation of the canine hip joint capsule: a retrospective study of 117 dogs. In: *Vet. Comp. Orthop. Traumatol* [online]. 2002, 15, 51–56. [citată 21.05.2023] Disponibil: <https://www.thieme-connect.com/products/ejournals/abstract/10.1055/s-0038-1632713>
120. KÜRTÜL, I., BOZKURT, E.U. Blood supply to the hip joint with emphasis on intraarticular space on the head of the femur in dog, In: *The Indian Vet. J* [online]. 2003, 80, 795-799. ISSN: 0019-6479. [citată 21.03.2023]. Disponibil: https://www.researchgate.net/publication/287731828_Blood_supply_to_the_hip_joint_with_emphasis_on_intraarticular_space_on_the_head_of_the_femur_in_dog

121. LEIGHTON, E.A. et al. Genetic improvement of hip-extended scores in 3 breeds of guide dogs using estimated breeding values: Notable progress but more improvement is needed. In: *PLoS One* [online]. 2019, 14: e0212544. DOI: 10.1371/journal.pone.021254. [citat 22.02.2023]. Disponibil: <https://pubmed.ncbi.nlm.nih.gov/30794614/>
122. LEPAGE, P.A. The valvular anatomy of the iliac venous system and its clinical implication. In: *J. Vasc. Surg* [online]. 1991, 14:678-83. citat [25.08.2022]. Disponibil: [https://www.jvascsurg.org/article/0741-5214\(91\)90193-X/fulltext](https://www.jvascsurg.org/article/0741-5214(91)90193-X/fulltext)
123. LIEBICH, H.-G., H. E. KONIG, and J. MAIERL. *Hindlimb or Pelvic Limb (Membra pelvina)*. In: *Veterinary Anatomy of Domestic Animals – Textbook and Colour Atlas*. Stuttgart: Schattauer, 2004. ISBN-13: 978-3794526772, ISBN-10: 3794526775.
124. LIEBICH, H.G., H. E. KONIG, and J. MAIERL. *Hinteroder Beckengliedmaßen (Membra pelvina)*. In: *Anatomie der Haussaugetiere – Lehrbuch und Farbatlas für Studium und Praxis*, 4. Auflage. Stuttgart: Schattauer. 2009. ISBN-10:3794526503, ISBN-13:978-3794526505.
125. LUST, G. An overview of the pathogenesis of canine hip dysplasia. In: *J Am Vet Med Assoc* [online]. 1997, 210:1443–1445. [citat 22.05.2022]. Disponibil: <https://avmajournals.avma.org/view/journals/javma/210/10/javma.1997.210.10.1443.xml>
126. LUST, G., BEILMAN, W. T., DUELAND, D. J., FARRELL, P. W. Intra-articular volume and hip joint instability in dogs with hip dysplasia. In: *J Bone Joint Surg Am* [online]. 1980; 62(4):576-82. [citat 02.08.2022]. Disponibil: https://journals.lww.com/jbjsjournal/abstract/1980/62040/intra_articular_volume_and_hip_joint_instability.13.aspx
127. LUST, G., SUMMERS, B:A. Early, asymptomatic stage of degenerative joint disease in canine hip joints. In: *Am J Vet Res* [online]. 1981, 42(11):1849-55. [citat 03.08.2022]. Disponibil: <https://pubmed.ncbi.nlm.nih.gov/7337280/>
128. MADSEN, J. The joint capsule and joint laxity in dogs with hip dysplasia. In: *J Am Vet Med Assoc* [online]. 1997, 210(10):1463-5. [citat 02.08.2022]. Disponibil: <https://pubmed.ncbi.nlm.nih.gov/9154198/>
129. MADSEN, J., REINMANN, I. & SVALASTOGA, E. Delayed ossification of the femoral head in dogs with hip dysplasia. In: *JSAP* [online]. 1991;32,351-354. [citat iulie 2022]. Disponibil: <https://onlinelibrary.wiley.com/doi/10.1111/j.1748-5827.1991.tb00948.x>
130. MADSEN, J.S., REIMANN, I., SVALASTOGA, E. Delayed ossification of the femoral head in dogs with hip dysplasia. In: *J Small Anim Pract* [online]. 1991, 32: 351–354. [citat 02.08.2022]. Disponibil: https://www.researchgate.net/publication/229726388_Delayed_ossification_of_the_femoral_head_in_dog_with_hip_dysplasia

131. MANDE, J. D., P. M. F. MBITHI, S. W. MBUGUA, I. B. J. BUORO, and P. K. GATHUMBI. Volume of the ligamentum capitis femoris in osteoarthritic hip joints of adult dogs. In: *J. S. Afr. Vet. Assoc* [online]. 2003, 74, 11–13. ISSN 1019-9128. [citât 01.08.2022]. Disponibil: https://inis.iaea.org/search/search.aspx?orig_q=RN:45080706
132. MANZ, E., TELLHELM, B., KRAWCZAK, M. Prospective evaluation of a patented DNA test for canine hip dysplasia (CHD). In: *PLoS ONE* [online]. 2017, vol. 12, nr. 8: e0182093. [citât septembrie 2022]. Disponibil: <https://journals.plos.org/plosone/article?id=10.1371/journal.pone.0182093>
133. MARTÍN-SERRA, A., FIGUEIRIDO, B., & PALMQVIST, P. A three-dimensional analysis of the morphological evolution and locomotor behaviour of the carnivoran hind limb. In: *BMC Evolutionary Biology* [online]. 2014, 14, 129. [citât 09.2022]. Disponibil: <https://bmcecolvol.biomedcentral.com/articles/10.1186/1471-2148-14-129>
134. McEVOVY, F.J., PECK, G.J., HILTON, G.A., WEBBON, P.M. Normal venographic appearance of the pelvic limb in the dog. In: *Vet Rec* [online]. 1994, 134(25):641-3. [citât septembrie 2022]. Disponibil: <https://pubmed.ncbi.nlm.nih.gov/7975055/>
135. MEISSNER, M.H. Lower extremity venous anatomy. In: *Semin Intervent Radiol* [online]. 2005, 22(3), pp. 147-156. DOI: 10.1055/s-2005-921948. [citât septembrie 2022]. Disponibil: <https://pubmed.ncbi.nlm.nih.gov/21326687/>
136. MILLER, M.E., CHRISTENSEN, G.C., EVANS, H.E. *Anatomy of the dog*. W.B. Saunders Company, 1979. Card number 63-7038.
137. MOORMAN, L., PRECHT, H., JENSEN, J., SVALASTOGA, E., NIELSEN, H.D., PROSCHOWSKY, H.F. Assessment of Image Quality in Digital Radiographs Submitted for Hip Dysplasia Screening. In: *Front Vet Sci* [online]. 2019; 6: art 428. doi: [10.3389/fvets.2019.00428](https://doi.org/10.3389/fvets.2019.00428). [citât septembrie 2023]. Disponibil: <https://www.frontiersin.org/journals/veterinary-science/articles/10.3389/fvets.2019.00428/full>
138. MORGAN, J.P., WIND, A., DAVIDSON, A.P., AUDELL, L. *Hereditary Bone and Joint Diseases in the Dog: Osteochondroses, Hip dysplasia, Elbow dysplasia*. Hannover, 2000. ISBN 3-87706-548-1.
139. NAGARAJU, N., SREENU, M., VASANTHA, M.S., RAJU, N.K.B. Incidence of Hip Disorders in Dogs. In: *International Journal of Livestock Research* [online], 2021. Vol. 11 (4). [citât martie 2023]. Disponibil: https://ijlr.org/ojs_journal/index.php/ijlr/article/view/510
140. NAHLA, M.A., BERRY, C.R., MOSTAFA, A.A. Radiographic quantification of the normal and near-normal coxofemoral conformation in Labrador Retrievers and German Shepherds: a comparative study. In: *Ir Vet J* [online]. 2023, 76:6. [citât aprilie 2023]. Disponibil: <https://irishvetjournal.biomedcentral.com/articles/10.1186/s13620-023-00234-z>

141. NICKEL, R., SCHUMMER, A., SEIFERLE, E., FREWEIN, J., WILKENS, H., WILLE, KH. *The Anatomy of the Domestic Animals. Vol.1: The Locomotor System of the Domestic Animals*. Berlin: Verlag Paul Parey, 1986. ISBN : 9783489560180
142. NOMINA ANATOMICA VETERINARIA, 6th ed. Published by the Editorial Committee Hanover (Germany), Ghent (Belgium), Columbia, MO (U.S.A.), Rio de Janeiro (Brazil), 2017. [citat ianuarie - septembrie 2022]. Disponibil: <https://www.wava-amav.org/wava-documents.html>
143. OBERBAUER, A.M., KELLE, G.G., FAMULA, T.R. Long-term genetic selection reduced prevalence of hip and elbow dysplasia in 60 dog breeds. In: *PLoS One* [online]. 2017, nr. 12(2):e0172918. doi: 10.1371/journal.pone.0172918 [citat 22.02.2023]. Disponibil: <https://journals.plos.org/plosone/article?id=10.1371/journal.pone.0172918>
144. *OFA: The Orthopedic Foundation for Animals*. [citat septembrie 2022, iunie 2024]. Disponibil: <https://ofa.org/diseases/hip-dysplasia/hip-screening-procedures/>
145. *OMIA-Online Mendelian Inheritance in Animals*. Sydney School of Veterinary Science. [citat mai 2021-martie 2023]. Disponibil: <https://www.omia.org/OMIA000473/9615/>
146. OTTO, C. M., RIESER, T. M., BROOKS, M. B., & RUSSELL, M. W. Evidence of hypercoagulability in dogs with parvoviral enteritis. In: *Journal of the American Veterinary Medical Association* [online]. 2000; 217(10), 1500-1504. [citat 25.08.2022]. Disponibil: <https://avmajournals.avma.org/view/journals/javma/217/10/javma.2000.217.1500.xml>
147. PASCUAL-GARRIDO, S. et al. Canine Hip Dysplasia: A Natural Animal Model for Human Developmental Dysplasia of the Hip. In: *J Orthop Res* [online]. 2018;36(7):1807-1817. [citat 25.09.2022]. Disponibil: <https://onlinelibrary.wiley.com/doi/10.1002/jor.23828>
148. PERLIN, B.Z., IASTREBOVA, T.A., ANDRIEȘ, V.N. *Prepararea vaselor și nervilor omului*. Chișinău: Știința, 1994. 167 p. ISBN 53761-01839-3.
149. POPOVICI, I., DAMIAN A., POPOVICI, N.C., PAPUC, I., CHIRILEAN, I. *Anatomie comparată -Sistemul nervos și endocrin*. Ed. AcademicPres, Cluj-Napoca, 2000. ISSN 973-85075-2-9.
150. PREDOI, G., BELU, C. *Anatomia animalelor domestice - Anatomie clinică*. Ed. BicALL, București. 2001. 232 p. ISBN 973-571-332-2.
151. PUERTO, D.A. et al. Relationships between results of the Ortolani method of hip joint palpation and distraction index, Norberg angle, and hip score in dogs. In: *J Am Vet Med Assoc* [online]. 1999, 15;214(4):497-501. Disponibil: <https://pubmed.ncbi.nlm.nih.gov/10029850/>
152. RADEMACHER, N., OHLERTH, S., DOHERR, M., GASCHEN, L. Lang Doppler sonography of the medial arterial blood supply to the coxofemoral joints of 36 medium to large breed dogs and its relationship with radiographic signs of joint disease. In: *Veterinary Record*

[online]. 2005, 156, 305-309. [citat 26.08.2022]. Disponibil: <https://bvajournals.onlinelibrary.wiley.com/doi/10.1136/vr.156.10.305>

153. REAGAN, J.K. Canine Hip Dysplasia Screening Within the United States: Pennsylvania Hip Improvement Program and Orthopedic Foundation for Animals Hip/Elbow Database. In: *Vet Clin Small Anim* [online]. 2017, Vol. 47, pp.795-805. [citat 17.03.2023]. Disponibil: <https://www.sciencedirect.com/science/article/abs/pii/S0195561617300062?via%3Dihub>

154. RIBATTI, D., NICO, B., VACCA, A., RONCALI, L., DAMMACCO, F. Endothelial cell heterogeneity and organ specificity. In: *J Hematother Stem Cell Res* [online]. 2002, 11(1):81-90. doi: 10.1089/152581602753448559. Disponibil: <https://pubmed.ncbi.nlm.nih.gov/11847005/>

155. RIVERA, L., ABDELBAKI, Y., TITKEMEYER, C., HULSE, D. Arterial supply to the canine hip joint. In: *Journal of Veterinary Orthopedics*. 1979, 1, pp. 20-33.

156. ROCHA, B.D., TÔRRES, R.C.S., SILVAE.F., MIRANDA, F.G. Avaliação radiográfica da displasia coxofemoral de cães adultos: comparação entre dois métodos. In: *Arq. Bras. Med. Vet. Zootec* [online]. 2014, V.66, n.6, p.1735-1741. [citat 17.03.2023]. Disponibil: <https://www.scielo.br/j/abmvz/a/cjjMhSPwjnRBrLGVmnBwNRs/>

157. ROCHA, F.P.C. et al. Displasia coxofemoral em cães. In: *Revista científica eletônica de medicina veterinária* [online]. 2008. ISSN: 1679-7353 [citat 17.03.2023]. Disponibil: https://faef.revista.inf.br/imagens_arquivos/arquivos_destaque/3w06cWeAcFaNErX_2013-6-14-10-15-11.pdf

158. ROCHA, L.B. Denervação articular coxofemoral em cães com doença articular degenerativa secundária à displasia. In: *Ci. Anim. Bras* [online]. 2013, v. 14, n.1, pp. 120-134. doi: 10.5216/cab.v14i1.3528 [citat iulie 2022]. Disponibil: <https://www.scielo.br/j/cab/a/X6HJgmy3kY7Qv9Pqsc38TFf/abstract/?lang=pt>

159. RUNGE, J.J., KELLY, S.P., GREGOR, T.P., KOTWAL, S., SMITH, G.K. Distraction index as a risk factor for osteoarthritis associated with hip dysplasia in four large dog breeds. In: *Journal of Small Animal Practice* [online]. 2010, 51, 264-269. [citat 15.03.2023]. Disponibil: <https://doi.org/10.1111/j.1748-5827.2010.00937.x>

160. RYAN, T.J., MORTIMER, P.S., JONES, R.L. Lymphatics of the skin: neglected but important. In: *Int J Dermatol* [online]. 1986, 25(7):411-9. [citat iunie 2022]. Disponibil: <https://onlinelibrary.wiley.com/doi/10.1111/j.1365-4362.1986.tb03443.x>

161. SACCHI, G., WEBER, E., AGLIANÒ, M., RAFFAELLI, N., COMPARINI, L. The structure of superficial lymphatics in the human thigh: precollectors. In: *Anat. Rec* [online]. 1997; 247(1):53-62. [citat iunie 2022]. doi: 10.1002/(SICI)1097-0185(199701)247:1<53::AID-AR8>3.0.CO;2-G. Disponibil: <https://pubmed.ncbi.nlm.nih.gov/8986303>

162. SALOMON, F.V., GEYER, H., GILLE, U. *Anatomie für die Tiermedizin*. Stuttgart: Enke Verlag. 2008. ISBN 9783930410751.
163. SCAVELLI, C. et al. Lymphatics at the crossroad of angiogenesis and lymphangiogenesis. In: *J Anat* [online]. 2004, 204(6):433-49. [citată iunie 2022]. Disponibil: <https://onlinelibrary.wiley.com/doi/10.1111/j.0021-8782.2004.00293.x>
164. SCHACHNER, E.R., MANDI J. LOPEZ. Diagnosis, prevention, and management of canine hip dysplasia: a review. In: *Vet Med (Auckl)* [online]. 2015, 6: 181–192. [citată iunie 2022]. Disponibil: <https://pubmed.ncbi.nlm.nih.gov/30101105/>
165. SCHNELLE, G.B. Bilateral congenital subluxation of the coxo-femoral joints in a dog. In: *University of Pennsylvania Bulletin School of Veterinary Medicine Veterinary Extension Quarterly*. 1937, 37: 15–16. [citată martie 2023].
166. SCHNELLE, G.B. The veterinary radiologist: regional radiography of the pelvic region, Part 1. In: *The North American Veterinarian*. 1937, 18: 53-56. [citată martie 2023].
167. SCHOENECKER, P.L., LESKER, P.A., OGATA, K. A dynamic canine model of hip dysplasia: gross and histological pathology, and the effect of position of immobilization on capital femoral epiphyseal blood flow. In: *J Bone Joint Surg Am* [online]. 1984, 66(8):1281-8. [citată aprilie 2023]. Disponibil: <https://pubmed.ncbi.nlm.nih.gov/6490704/>
168. SCHUMMER, A., WILKENS, H., VOLLMERHAUS B., HABERMEHL, K.H. *The Anatomy of the Domestic Animals*. Vol. 3. *The Circulatory System, the Skin, and the Cutaneous Organs of the Domestic Mammals*. Springer-Verlag Berlin Heidelberg GmbH. 1981. ISBN 978-0-387-91193-9.
169. SHAHAR, R., MILGRAM, J. Morphometric and anatomic study of the hind limb of a dog. In: *AJVR* [online]. 2001, Vol., 62, No., 6, 928-933. [citată martie 2023]. Disponibil: https://avmajournals.avma.org/view/journals/ajvr/62/6/ajvr.2001.62.928.xml?tab_body=pdf
170. SHIPOV, A., MILGRAM, J. The hemipelvic muscle mass in small to medium size dogs and its association with canine hip dysplasia: A cadaveric study. In: *Israel Journal of Veterinary Medicine* [online]. 2022, Vol. 77 (4). citată [25.08.2023]. Disponibil: https://www.ijvm.org.il/sites/default/files/3shipov_internet.pdf
171. SILVEIRA, E.E., SANTOS, AC. Description of terminal ramifications of the abdominal Aorta in dogs (canis familiaris). In: *Revista científica de medicina veterinária* [online]. 2018, Nr.31. ISSN 1679-7353. [citată 14.03.2023]. Disponibil: http://faef.revista.inf.br/imagens_arquivos/arquivos_destaque/GUpAmxZh7P4wPmX_2018-9-13-11-4-7.pdf
172. SIMEONOVA, G. Hormonal and radiographic studies in german shepherd Dogs with hip dysplasia. In: *Trakia Journal of Sciences*[online]. 2007, Vol. 5, No. 1, pp 59-64. [citată septembrie 2022]. Disponibil: http://tru.uni-sz.bg/tsj/Vol5N1_2007/Simeonova%20G.pdf

173. SISSON, S., ROSSMAN, J.D. *Anatomia de los animales domesticos*. 5 a . Edicion, Tomo II, Mason, Barcelona, Spania, 2002. p. 1038. ISBN 84-458-0723-4.
174. SISSON, S., ROSSMAN, J.D. *The Anatomy of the Domestic Animals*. Saunders Co, Phyladelphia-London-Toronto, 1953. p. 972. Card number: 52-11367.
175. SMALLWOOD, JAMES, E. *A guided of veterinary anatomy: domestic ungulates*. USA, 1999, p. 360. ISBN 0-9702165-0-0.
176. SMITH, G.K. Canine Hip Dysplasia: Pathogenesis, Diagnosis, and Genetic Control. In: *Veterinary Quarterly* [online]. 1998, 20:sup1, S22-S24. [citat septembrie 2022]. Disponibil: <https://www.tandfonline.com/doi/abs/10.1080/01652176.1998.10807390>
177. SMITH, G.K., KARBE, G.T., KIMBLEY, A., McDONALD-LYNCH, M. Pathogenesis, Diagnosis and Control of Hip Dysplasia. In: *Text book of Veterinary Surgery Small Animal Vol 1*. Elsevier Publication, 2012. Disponibil: <https://veteriankey.com/pathogenesis-diagnosis-and-control-of-canine-hip-dysplasia/>
178. SPĂȚARU Constantin. *Anatomia animalelor, Sistemul circulator, Sistemul nervos*. Ed., ALFA, Iași, 2013. ISBN 978-606-540-126-6.
179. SPĂȚARU Mihaele-Claudia. *Anatomia comparată a animalelor*. Ed. Iași, 2009, p. 416. ISBN 978-606-540-001-6.
180. SPĂȚARU Mihaele-Claudia. *Circulatory system and nervous system of domestic animals*. Ed. USV, Iași, 2022, p. 346. ISBN: 978-973-147-460-1.
181. STONE, E.A., GWENDOLYN, J., STEWART. Architecture and structure of canine veins with special reference to Confluences. In: *The Anatomic Record* [online]. 1988, 222:154-163. [citat 25.08.2022]. Disponibil: <https://onlinelibrary.wiley.com/doi/10.1002/ar.1092220207>
182. SUAMI, H., O'NEILL, J.K., WEI-REN PAN, G., IAN TAYLOR. Perforating Lymph vessels in the Canine torso: Direct lymph Pathway from skin to the Deep Lymphatics. In: *Plast Reconstr Surg* [online]. 2008, 121(1):31-36. doi: 10.1097/01.prs.0000293753.93274.21. [citat 26.08.2022]. Disponibil: <https://pubmed.ncbi.nlm.nih.gov/18176203/>
183. SUNICO, S. K., HAMEL, C. Two anatomic resources of canine pelvic limb muscles based on CT and MRI. In: *Veterinary Radiology & Ultrasound* [online]. 2012. Vol. 53, No. 3, pp 266-272. [citat 26.08.2022]. Disponibil: <https://onlinelibrary.wiley.com/doi/10.1111/j.1740-8261.2012.01926.x>
184. SYRCLE, JASON. Hip Dysplasia. Clinical Signs and Physical Examination Findings. In: *Vet Clin Small Anim* [online]. 2017, 47, 769-775. [citat martie 2023]. Disponibil: <https://www.sciencedirect.com/science/article/abs/pii/S0195561617300049?via%3Dihub>
185. ȘTEFĂNEȚ, M. *Anatomia omului. Volumul II*. Chișinău, Centrul Editorial-Poligrafic Medicina. 2008, p. 524. ISBN 978-9975-915-72-4

186. THRALL, D.E. Textbook of veterinary diagnostic radiology. Sixth Edition. Elsevier, 2013. P. 866. ISSN 978-1-4557-0364-7
187. THRALL, D.E., ROBERTSON, I.D. *Atlas of normal radiographic anatomy & anatomic variants in the dog and cat*. Second Edition. Elsevier, 2016. P. 319. ISBN: 978-0-323-31225-7
188. TIKEKAR, A., SOO, M., LOPEZ-VILLALOBOS, N., WORTH, A.J. Provisional heritability estimates of four distraction index traits in a breeding population of German Shepherd dogs. In: *NZ Vet J* [online]. 2018, 1-16. DOI: 10.1080/00480169.2018.1512429. Disponibil: <https://www.tandfonline.com/doi/full/10.1080/00480169.2018.1512429>
189. TODHUNTER, R., ZACHOS, T., GILBERT, R., ERB, H., WILLIAMS, A., BURTON-WURSTER, H. & LUST, G. Onset of epiphyseal mineralization and growth plate closure in radiographically normal and dysplastic Labrador Retrievers. In: *J Am Vet Med Assoc* [online]. 1997, 210(10):1458-62. Disponibil: <https://pubmed.ncbi.nlm.nih.gov/9154197/>
190. TODHUNTER, R.J., BLISS, S.P., CASELLA, G. et al. Genetic structure of susceptibility traits for hip dysplasia and microsatellite informativeness of an outcrossed canine pedigree. In: *J Hered* [online]. 2003, 94(1):39-48. doi: 10.1093/jhered/esg006. [cit. septembrie 2022]. Disponibil: <https://academic.oup.com/jhered/article/94/1/39/2187338?login=true>
191. TOMLINSON, J., FOX, D., COOK, J.L., KELLER, G.G. Measurement of Femoral Angles in Four Dog Breeds. In: *Veterinary Surgery* [online]. 2007, nr 36(6), pp. 593-598. [cit. 7.11.2022]. Disponibil: <https://pubmed.ncbi.nlm.nih.gov/17686134/>
192. TOMLINSON, J.L., JOHNSON, C.J. Quantification of measurement of femoral head coverage and Norberg angle within and among four breeds of dogs. *Am J Vet Res* [online]. 2000, 61(12): 1492-500. doi: 10.2460/ajvr.2000.61.1492. [cit. 7.11.2022]. Disponibil: <https://avmajournals.avma.org/view/journals/ajvr/61/12/ajvr.2000.61.1492.xml>
193. USHERWOOD, J.R., WILSON, A.M. Biomechanics: no force limit on greyhound sprint speed. In: *Natura* [online] 2005, 438, 753-754. PMID: 16341003, DOI: 10.1038/438753a. Disponibil: <https://pubmed.ncbi.nlm.nih.gov/16341003/>
194. VANDEKERCKHOVE, L.M.J., HERREGODTS, S., SAUNDERS, J.H., BROECKX, B.J.G. Development and validation of a device to measure the force applied to the coxofemoral joint during stress radiography for early diagnosis of canine hip dysplasia. In: *Med Eng Phys* [online]. 2023, 112:103953. DOI: 10.1016/j.medengphy.2023.103953. Disponibil: <https://www.sciencedirect.com/science/article/abs/pii/S135045332300005X?via%3Dihub>
195. VERHOEVEN, G. et al. Interobserver agreement in the diagnosis of canine hip dysplasia using the standard ventrodorsal hip-extended radiographic method. In: *Journal of Small Animal Practice* [online]. 2007, nr. 48, 387-393. DOI: 10.1111/j.1748-5827.2007.00364.x. [cit. martie 2023]. Disponibil: <https://pubmed.ncbi.nlm.nih.gov/17610468/>

196. VERHOEVEN, G., et al. Worldwide Screening for Canine Hip Dysplasia: Where Are We Now? In: *Veterinary Surgery* [online]. 2012, 41, p.10–19. DOI:10.1111/j.1532-950X.2011.00929.x. [citatie martie 2023]. Disponibil: <https://pubmed.ncbi.nlm.nih.gov/23253035/>
197. VIDONI, B. et al. Early diagnosis of canine hip laxity: correlation between clinical orthopedic examinations and the FCI scoring method in a closed cohort of rottweilers. In: *Animale (Basel)* [online]. 2021, 11(2):416. doi: 10.3390/ani11020416. [citatie martie 2023]. Disponibil: <https://www.mdpi.com/2076-2615/11/2/416>
198. VIEIRA, G.L.T. et al. Associations among Norberg angle, percentage of femoral head coverage, cortico-medullary index, and femoral inclination angle in dogs with hip dysplasia. In: *Arq. Bras. Med. Vet. Zootec* [online]. 2010, vol.62, n.5, pp.1094-1101. [citatie martie 2023]. Disponibil: <https://www.scielo.br/j/abmvz/a/gwLQTnJ3SfXjsr8q5gLwRFc/?lang=pt>
199. VULPE, V., MEOMARTINO, L. *Radiologie veterinară. Manual practic*. Ed., Performantica. Iași, 2014. p. 257. ISBN 978-606-685-209-8.
200. WAIBL, H. Funktionale Anatomie der Hüfte beim Hund. In: *J. Kleintierkrankheiten*. 1995, 5/6, 13-46 p.
201. WAIBL, H., WILKENS, H. *Lehrbuch der Anatomie der Haustiere: Kreislaufsystem, Haut und Hautorgane*. Parey, 4th ed., 2005. ISBN: 3830441649.
202. WALTER, R. M., CARRIER, D. R. Rapid acceleration in dogs: Ground forces and body posture dynamics. In: *Journal of Experimental Biology* [online]. 2009, 212, 1930–1939. Disponibil: <https://journals.biologists.com/jeb/article/212/12/1930/34725/Rapid-acceleration-in-dogs-ground-forces-and-body>
203. WIGLE, J.T., et al. An essential role for Prox1 in the induction of the lymphatic endothelial cell phenotype. In: *EMBO J* [online]. 2002, 21(7):1505-13. doi: 10.1093/emboj/21.7.1505. [citatie martie 2023]. Disponibil: <https://www.embopress.org/doi/full/10.1093/emboj/21.7.1505>
204. WILLIAMS, S.B., WILSON, L. Functional anatomy and muscle moment arms of the pelvic limb of an elite sprinting athlete: the racing greyhound (*Canis familiaris*). In: *Journal of Anatomy* [online]. 2008, Vol.213, Issue 4, pag. 361-372. [citatie martie 2023]. Disponibil: <https://onlinelibrary.wiley.com/doi/10.1111/j.1469-7580.2008.00961.x>
205. YANCOPOULOS, G.D., KLAGSBRUN, M., FOLKMAN, J. Vasculogenesis, angiogenesis, and growth factors: ephrins enter the fray at the border. In: *Cell* [online]. 1998;93(5):661-4. DOI: 10.1016/S0092-8674(00)81426-9. [citatie martie 2023].
206. АВТАНДИЛОВ, Г.Г. Введение в количественную патологическую морфологию. Москва: Медицина, 1980. 216 с.
207. АВТАНДИЛОВ, Г.Г. Медицинская морфометрия. Москва: Медицина, 1990. 384 с. ISBN: 5-225-00753-8.

208. АВТАНДИЛОВ, Г.Г. Морфометрия в патологии. Москва: Медицина, 1973. 248
209. АВТАНДИЛОВ, Г.Г., ЯБЛУЧАНСКИЙ, Н.И., ГУБЕНКО, В.Г. Системная стереометрия в изучении патологического процесса. Москва: Медицина, 1981. 192 с.
210. АКАЕВСКИЙ, А.И. *Анатомия домашних животных* / М.: Колос, 1984. – 543 с. УДК 636:611(075.8).
211. АНДРИЕШ, В.Н., КРАЧУН, Г.П., ЯСТРЕБОВА, Т.А., ПЕРЛИН, Б.З. Кровоснабжение и иннервация внутренних органов человека. Тирасполь: Мако, 1998. 236 с. ISBN: 5-88816-008-3.
212. БАРТЕНЕВА Ю.Ю., ФЕДУЛОВ, А.В. Артериальная васкуляризация области бедра йоркширского Терьера. In: *Материалы 104-й Международной научно-практической конференции студентов и магистрантов* (г. Витебск, 23 мая 2019 г.) с. 190-191. УДК 611:137.8:636.7.
213. БОРЗЯК, Э. И. *Техника изготовления анатомических препаратов*. Витебск, 2010. 317с. ISBN 978-985-466-431-6
214. БУНОВ, В. С., КОНОНОВИЧ, Н. А. Особенности кровообращения в своде вертлужной впадины при дисплазии тазобедренного сустава собак (экспериментальное исследование). In: *Гений Ортопедии* 1, 2014 г. р. 30-33. УДК 612.13:616.718.16:616.728.2-007.17-092.9.
215. БУШАРОВА Е. В. *Рентгенологическое исследование внутренних органов мелких домашних животных*. Институт Ветеринарной Биологии, 2012, с. 296. ISBN: 978-5-9902656-4-6
216. БЫЛИНСКАЯ, Д. С., ПРУСАКОВ, А. В. Артериальное кровоснабжение свободной тазовой конечности немецкой овчарки. In: *Иппология и ветеринария* 2 (32) 2019, с. 106-110. УДК: 611.13:611.97/.98:636.74
217. ВЛАСЕНКО, А. Н. Причины и механизмы развития дисплазии тазобедренного сустава у собак. In: *Современная ветеринарная медицина*. 2011. №. 4. С. 23-34.
218. ВОРОБЬЕВ, В. П. *Избранные труды*. МЕДГИЗ, Ленинград, 1958. 346 с.
219. ДЕРКАЧЕВ, Д. Ю., ОРОБЕЦ, В. А., ЛЕТОВ, И. И. Определение дисплазии тазобедренных суставов у собак с использованием компьютерной рентгенографии. In: *Журнал "Ветеринария Кубани"*. №. 5, 2012.
Disponibil: http://vetkuban.com/num5_20124.html?template=print
220. КЛИМОВ, А. Ф. *Анатомия домашних животных*, Т. I, Москва, 1955 г. 576 стр.
221. КЛИМОВ, А. Ф., АКАЕВСКИЙ, А. И. *Анатомия домашних животных*, Т. II. Москва, 1951 г. 464 стр.

222. КРАСНОВ, В.В. Рентгенометрия таза у собак при одностороннем вывихе крестцово-подвздошного сустава с разрывом тазового симфиза. In: *Ветеринарная патология*. 2009. №1. С. 47-53. УДК: 616.718.19-073.75:619
223. МИТИН, В.Н., ФИЛЛИПОВ, Ю.И., ЛУКЪЯНОВСКИЙ, В.А., ЯГНИКОВ, С.А. *Рентгенологическая диагностика дисплазии тазобедренных суставов у собак*. М.: "Аквариум ЛТД", 2000.32 с.
224. МИТИН, В.Н., ЯГНИКОВ, С.А., ЛЮБИМОВ, В.А., ДМИТРИЕВ, Д.А. Хирургические методы лечения дисплазии тазобедренных суставов у собак. In: *Материалы межвузовской научно-практической конференции, посвященной 70-летию УГИВМ*. Троицк, 1999, 62-64.
225. НИМАНД, Х. Г., СУТЕР, Р. Б. *Болезни собак*. Аквариум, 2001, с. 816. ISBN 5-94518-002-5
226. РАШЕВСКИЙ, Н. *Некоторые Медицинские аспекты математической биологии*. Перевод с английского. Москва: Медицина, 1966, с. 162-170.
227. РОКИЦКИЙ, П. Ф. *Биологическая статистика*. Издание 3-е, исправленное., Минск: Вышэйш. школа, 1973. 320 с.
228. САМОШКИН, И. Б., СЛЕСАРЕНКО, Н. А., КАЙДАНОВСКИЙ, М. А., САМОШКИН, И. И. Артропластика тазобедренного сочленения как алгоритм хирургической тактики в условиях флотирующей вертлужной впадины при её застарелых полых внутрисуставных повреждениях. In: *Тезисы X Московского Международного ветеринарного конгресса*. М., 2002.
229. СЕМЕНОВ, С. П. *Морфология вегетативной нервной системы и интерорецепторов*. Ленинград: Ленинградского университета, 1965, № 26, 147 с.
230. СЕРЕДА, И. В. *Клинико-морфологическое обоснование хирургического лечения дисплазии тазобедренного сустава у собак*. Диссертация на соискание ученой степени кандидата ветеринарных наук. Москва 2009.
231. СЛЕСАРЕНКО, Н. А. *Анатомия собаки (Соматические системы)*. М: Лань, 2003. 96 с. ISSN 5-8114-0492-1.
232. ХРОМОВ, Б. М. *Анатомия собаки*. Наука, 1972. 228 с. УДК 591.4:599.742.1
233. ШЕВЦОВ, В. И. и др. *Васкуляризирующие операции при артериальной недостаточности нижних конечностей*. М: ОАО «Медицина». 2007. 208 с. ISBN: 5-225-04061-6.
234. ШЕРСТНЕВ, С. В. *Рентгенологическая диагностика заболеваний собак и кошек*. Аквариум-Принт, 2018 г. с. 312. ISBN: 978-5-4238-0350-6
235. ЩИПАКИН, М. В., ВИРУНЕН, С. В., МАСЛОВА, Е. С. Морфометрия и клиническое значение топографии седалищного нерва и его ветвей у собаки области стило-

и зейгоподия. В: *Фундаментальные прикладные научные исследования: сб. статей Междунар. науч.-практич. конф., 13 июня 2015*. Уфа, 2015. сс. 147-149. ISBN 978-5-906781-53-6.

236. ЯГНИКОВ, С. А. Лечение дисплазии тазобедренного сустава у собак: метод. рек. по лекционному курсу по вет. хирургии. Москва: РУДН, 2005. 37с. Displazie: <https://www.biocontrol.ru/wp-content/uploads/2008/07/sayagnikov-lechenie-displazii-tazobedrennogo-sustava-u-sobak.pdf>

237. ЯГНИКОВ, С. А. *Оперативное лечение дисплазии тазобедренного сустава у собак (обоснование, методы, результаты)*. Диссертация на соискание учёной степени доктора ветеринарных наук. Москва, 2005.

Anexa 1. Autorizație radiologică. Seria A, Nr. 1285 (copie).

 REPUBLICA MOLDOVA	
AGENȚIA NAȚIONALĂ DE REGLEMENTARE A ACTIVITĂȚILOR NUCLEARE ȘI RADIOLOGICE	
MD-2068, mun. Chișinău, str. Alecu Russo, 1 tel/fax: (+373 22) 31 11 37, e-mail: agentia.nucleara@anranr.gov.md	
AUTORIZAȚIA RADIOLOGICĂ	
Seria A	Nr. 1285
Denumirea, forma juridică de organizare, adresa juridică a titularului	Instituția Publică Universitatea Tehnică a Moldovei MD-2004, mun. Chișinău, bd. Ștefan cel Mare și Sfânt, 168
Codul fiscal/Codul IDNO	1007600001506
Genul de activitate nucleară sau radiologică pentru care se eliberează	Exploatarea instalațiilor roentgen în radiologie veterinară
Limetele de activități și condițiile	Activitatea radiologică se desfășoară în condiția prezentei certificatului de securitate valabil pentru fiecare instalație în parte
Prenumele, numele persoanei responsabile de radioprotecție	Valeriu Cociu
Numărul permisului de exercitare	-
Data emiterii	31.10.2023
Data expirării	31.10.2028
Conducător, inspector principal de stat în domeniul activităților nucleare și radiologice	Ionel BĂLAN
 <i>(semnătura)</i>	 L.Ș.

 REPUBLICA MOLDOVA	
AGENȚIA NAȚIONALĂ DE REGLEMENTARE A ACTIVITĂȚILOR NUCLEARE ȘI RADIOLOGICE	
MD-2068, mun. Chișinău, str. Alecu Russo, 1 tel/fax: (+373 22) 31 11 37, e-mail: agentia.nucleara@anranr.gov.md	
CERTIFICAT DE SECURITATE	
Seria C	Nr. 2581
Denumirea, forma juridică de organizare, adresa juridică a titularului	Instituția Publică Universitatea Tehnică a Moldovei Facultatea Medicina Veterinară MD-2049, mun. Chișinău, str. Mircești, 52
Codul fiscal/Codul IDNO	1007600001506
Identificarea produsului prin nume comercial, clasă, cod, tip, variantă constructivă sau alte informații de acest gen	Instalația roentgen - "Mex+40" tub. nr. 2E1029C, a/f 2022 A 2131, G 2092
Caracteristicile tehnice de bază ale produsului, conform specificațiilor tehnice ale producătorului, componența	Utilizarea instalației roentgendiagnostice se va efectua conform parametrilor tehnici de bază ai produsului
Prenumele, numele persoanei responsabile de radioprotecție	Valeriu Cociu
Numărul permisului de exercitare	-
Condițiile sau recomandările de asigurare a securității radiologice	Verificarea anuală a corespunderii parametrilor radiologici cu perfectarea actului corespunzător
Data emiterii	31.10.2023
Data expirării	31.10.2028
Conducător, inspector principal de stat în domeniul activităților nucleare și radiologice	Ionel BĂLAN
 (semnătura)	 L.Ș.

Contract Nr. *A/n*

s. Slobozia -Dușca, rl. Criuleni

Data 13.10.2022

Antonina Dumitriu, în persoană, numită în continuare "Beneficiar", pe de o parte, și Primăria satului Slobozia-Dușca, numită în continuare „Prestator”, în persoana Primarului Sergiu Istrati, pe de altă parte, au încheiat prezentul contract la următoarele condiții:

1. OBIECTUL CONTRACTULUI

- 1.1. Obiectul prezentului contract îl reprezintă deșeuri și cadavre ale animalelor domestice (câini), numită în continuare "deșeuri".
- 1.2. Cantitatea este transportată după necesitate iar prețul serviciilor de recepționare ale deșeurilor sunt cu titlul gratuit.
- 1.3. Evacuarea se efectuează prin loturi.

2. PREȚUL

- 2.1. Prețul serviciului este cu titlul gratuit.

3. MODUL DE PREDARE – PRIMIRE A SERVICIILOR

- 3.1. Predarea – primirea deșeurilor se efectuează la locul aflării gropii Beckari, amplasată extravilan, s. Slobozia – Dușca, rl. Criuleni.
- 3.2. Toate cheltuielile de consumabile și transportul deșeurilor le suportă Beneficiarul din contul său.

4. FORȚA MAJORĂ

- 4.1. Nici una dintre părțile contractante nu răspunde de neexecutarea la termen sau / și de executarea în mod necorespunzător – total sau parțial – a oricărei obligații care îi revine în baza prezentului contract, dacă neexecutarea sau executarea necorespunzătoare a obligației respective a fost cauzată de forța majoră, așa cum este definită de lege.
- 4.2. Partea care invocă forța majoră este obligată să notifice celelalte părți, în termen de 5 zile lucrătoare, de la producerea evenimentului și să ia toate măsurile în vederea limitării consecințelor, fără ca vreuna din părți să pretindă daune interese.

5. Alte condiții

- 5.1. Prezentul contract intră în vigoare de la data semnării lui de către ambele părți și este valabil până la data de 31.12.2023, cu posibilitate de a fi prelungit suplimentar, în comun acord.
- 5.2. Toate litigiile apărute în baza prezentului contract vor fi soluționate în ordinea stabilită de legislația în vigoare. Înainte de adresarea în instanțele judecătorești, reclamantul este obligat să depună reclamație către cealaltă parte contractuală.
- 5.3. Prezentul contract este perfectat în două exemplare originale, câte unul pentru fiecare parte.

6. Adresele ambelor părți

Beneficiar

Adresa
Antonina Dumitriu
or. Chișinău, bd., Grigore Vieru 8
tel 069708864
e-mail: toniadumitriu@gmail.com



Antonina Dumitriu

Prestator

Adresa
Primaria satului Slobozia-Dușca
s. Slobozia-Dușca, rl., Criuleni
tel/fax 248174-2-36, MD-4838,
e-mail: primaria.sloboziadusca@mail.ru



Primar, Istrati Sergiu

Anexa 4. Actele de implementare a rezultatelor tezei de doctor în științe-medical veterinare la disciplinele de profil (copie).

MINISTERUL EDUCAȚIEI
ȘI CERCETĂRII AL REPUBLICII
MOLDOVA
UNIVERSITATEA TEHNICĂ
A MOLDOVEI



MINISTRY OF EDUCATION
AND RESEARCH OF THE REPUBLIC
OF MOLDOVA
TECHNICAL UNIVERSITY
OF MOLDOVA

MD-2004, Chișinău, Bd. Ștefan cel Mare și Sfânt, 16R, Tel: 022 25-78-61 | Fax: 022 25-54-41, www.utm.md

CERTIFICAT

Prin prezenta, se confirmă că rezultatele științifice ale dnei **DUMITRIU Antonina**, la tema tezei de doctor în științe medical-veterinare, cu titlul "**Aspecte anatomo-clinice în displazia articulației coxo-femorale la câine**", obținute în urma acestor studii, vin să completeze cunoștințele fundamentale despre conformația și biomecanica musculaturii regionale, sursele de vascularizare și inervație, arhitectonica patului vascular și a rețelei nervoase a capsulei articulare și a mușchilor cu acțiune asupra articulației coxo-femorale.

Materialul, figurile, tabelele etc., redactate în teză sunt utilizate în activitatea științifică și procesul didactic la disciplinele: Anatomia topografică și comparată; Semiologie; Radiologie și imagistică veterinară; Chirurgie veterinară și alte unități de curs de specialitate. Servesc drept suport de orientare în realizarea intervențiilor chirurgicale, pot facilita dezvoltarea unor tehnici și proceduri chirurgicale adaptate nevoilor specifice ale câinilor, având în vedere diversitatea raselor și a condițiilor lor fiziologice.

Implementarea rezultatelor este efectuată de către titularii disciplinelor menționate, cadre didactice și științifico-didactice.

Decanul Facultății de Medicină Veterinară a UTM,
doctor în științe biologice, lector universitar



MOROZ Mihail

Anexa 5. Actele de implementare a rezultatelor tezei de doctor în științe-medical veterinare la clinicile veterinare SRL „CIAVDAR GRUP” (copie).



APROB

Director clinici veterinare CIAVDAR-GRUP
CIAVDAR Nicolai

[Signature]
09. septembrie 2024

ACT DE IMPLEMENTARE Nr 1
a rezultatelor obținute asupra studiului aspectelor anatomo-clinice în displazia articulației coxo-femorale la câine, din 09.09.2024

Scopul cercetării propuse de către doctoranda DUMITRIU Antonina, în teza de doctor în științe medical-veterinare, cu titlul "Aspecte anatomo-clinice în displazia articulației coxo-femorale la câine", reflectă studiul morfologic complex al articulației coxo-femorale la câine în normă și stări de displazie de șold.

Cercetările efectuate, privind dezvoltarea și stabilizarea componentelor osoase și cartilajinoase ale articulației coxo-femorale la câini sunt esențiale pentru înțelegerea biomecanicii musculaturii din regiunea șoldului și pentru prevenirea displaziei de șold. Evaluarea conformației articulației și a mușchilor din jurul acesteia, precum și analiza variabilității individuale a vascularizării și inervației, vor oferi informații valoroase medicilor veterinari terapeuți și chirurghi.

Prin urmare, evaluările detaliate ale componentelor adiacente articulației coxo-femorale vor contribui semnificativ la depistarea timpurie a problemelor ortopedice și la stabilirea unor strategii de intervenție precoce pentru menținerea sănătății articulației șoldului la câini.

Implementarea rezultatelor este efectuată de către medicii veterinari și asistenții CIAVDAR-GRUP.

Persoanele responsabile de prezentarea materialului:

Doctorandă, UTM

[Signature]

Antonina DUMITRIU

Doctor habilitat,
profesor universitar, UTM

[Signature]

Valeriu ENCIU

Anexa 6. Actele de implementare a rezultatelor tezei de doctor în științe-medical veterinare la Centrul Medical Veterinar Universitar UTM (copie).

APROB



ACT DE IMPLEMENTARE Nr 3
a rezultatelor obținute asupra studiului aspectelor anatomo-clinice în displazia articulației coxo-femorale la câine,
din 10.09.2024

Cercetările efectuate de către doctoranda **DUMITRIU Antonina**, în teza de doctor în științe medical-veterinare, cu titlul "**Aspecte anatomo-clinice în displazia articulației coxo-femorale la câine**", reflectă studiul morfologic complex al articulației coxo-femorale la câine în normă și stări de displazie de șold.

Acestea sunt axate pe dezvoltarea și stabilizarea componentelor osoase și cartilajinoase ale articulației coxo-femorale la câini, sunt esențiale pentru înțelegerea biomecanicii musculaturii din regiunea șoldului și pentru prevenirea displaziei de șold. Evaluarea conformației articulației și a mușchilor din jurul acesteia, precum și analiza variabilității individuale a vascularizării și inervației, vor oferi informații valoroase medicilor veterinari terapeuți și chirurghi.

Prin urmare, evaluările detaliate ale componentelor adiacente articulației coxo-femorale vor contribui semnificativ la depistarea timpurie a problemelor ortopedice și la stabilirea unor strategii de intervenție precoce pentru menținerea sănătății articulației șoldului la câini.

Implementarea rezultatelor este efectuată de către medicii veterinari și asistenții CMVU UTM.

Persoanele responsabile de prezentarea materialului:

Doctorandă, UTM

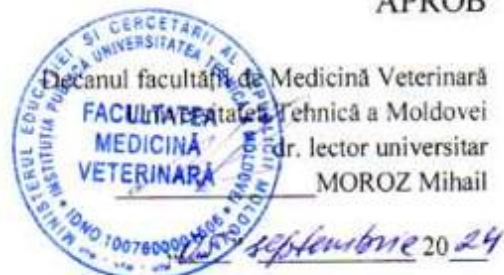Antonina DUMITRIU

Doctor habilitat,
profesor universitar, UTM

Valeriu ENCIU

Anexa 7. Actele de implementare a rezultatelor tezei de doctor în științe-medical veterinare la canise - Direcția Chinologică, Inspectoratul General al Poliției, Ministerul Afacerilor Interne (copie).

APROB



ACT DE IMPLEMENTARE Nr 2
de introducere a rezultatelor obținute asupra studiului aspectelor anatomo-clinice în displazia articulației coxo-femorale la câine,
din 05.09.2024

Volumul lucrării efectuate.

Scopul cercetării propuse de către doctoranda **DUMITRIU Antonina**, în teza de doctor în științe medical veterinare, cu titlul "**Aspecte anatomo-clinice în displazia articulației coxo-femorale la câine**", reflectă studiul morfologic complex al articulației coxo-femorale la câine în normă și stări de displazie de șold.

Datele anatomice, biomecanice și clinice, concretizate în urma acestor studii vor fi utilizate pentru a evalua predispozițiile la displazia articulației coxo-femorale la câine. Astfel, pentru reproducere pot fi selectați câini cu trăsături anatomice favorabile, contribuind la îmbunătățirea sănătății rasei pe termen lung.

Implementarea rezultatelor este efectuată de către medicii veterinari, responsabili de sănătatea și bunăstarea câinilor.

Medic Veterinar

Alina MOROZ

Șef al DC a IGP
comisar-șef



Leonid BELÎ

Persoanele responsabile de prezentarea materialului:


Doctorandă, UTM

Antonina DUMITRIU

Doctor habilitat,
profesor universitar, UTM

Valeriu ENCIU

Anexa 8. Scrisoare de confirmare a obținerii Bursei Federației Mondiale
a Oamenilor de Știință (cu tema de cercetare a tezei de doctorat), (copie).



WORLD FEDERATION OF SCIENTISTS

THE PRESIDENT

Ms. Antonina Dumitriu
Faculty of Veterinary Medicine
State Agrarian University of Moldova
Chisinau, Republic of Moldova

Geneva, 1st February 2022

Concerns: Moldovan Scholarship Programme

Dear Ms. Dumitriu,


Following the recommendation made by Professor Gheorghe Duca, National Representative of the World Federation of Scientists in Moldova, I have the pleasure of granting you a one-year scholarship to conduct research under the direct supervision of Professor Valeriu Enciu at the State Agrarian University of Moldova, Chisinau. The topic of your research, related to the WFS Planetary Emergency "Medicine & Biotechnology", will be "*Anatomy-topographic aspects, symptoms and diagnosis of hip dysplasia in dogs.*"

The scholarship will amount to 150 Swiss Francs per month and will be paid to you every two months against receipt. Please note that we must receive the following for the continuation of the scholarship:

- 1) A copy of this letter signed by you.
- 2) Signed receipts every two months.
- 3) An interim report after six months and a final report at the end of the scholarship.

Wishing you success with your research work, I remain,

Yours sincerely,


Professor Antonino Zichichi
President

Enclosures: Basic Rules & Guidelines and Receipt Form

Main centres:
ESTONIA - EE0010 TALLIN - 10 Rävåla Boulevard - Tel: +372/2/441304 - Fax: +372/2/440640 - E-mail: rebanek@park.tartu.ee
GEORGIA - 300008 TBILISI - 52 Rustaveli Avenue - Tel: +995/32/998891 - Fax: +995/32/998823 - E-mail: lado@acad.acnet.ge
LITHUANIA - 232600 VILNIUS - 3 Gedimino Avenue - Tel: +3702/613651 - Fax: +3702/618464 - E-mail: tmkc.plls@wllb.lt
MEDITERRANEAN area - FCCSEM, 191016 ERICE - 26 Via Guarnotta - Tel: +39/0923/869133 - Fax: +39/0923/869226 - E-mail: fiorella.ruggiu@ccsem.infn.it
PEOPLE'S REPUBLIC OF CHINA - BEIJING - 52 Sanlihe Road - Tel: +86/1/8597701 - Fax: +86/1/8511095
RUSSIA - 123182 MOSCOW - Ulitsa Kurchatova 46 - Tel: +7/095/1969241 - Fax: +7/095/9430074
UKRAINE - 252054 KIEV - 32-A Str. Turguevskaya - Tel: +380/44/2167012 - Fax: +380/44/2167012
USA - Columbia University in the City of New York, NY 10027 NEW YORK - 538 West 120th Street - Tel: +1/212/8543339 - Fax: +1/212/9323169
CH-1211 GENEVA 23, Switzerland - Tel: +41/22/7677755 - Fax: +41/22/7850219 - E-mail: info@federationofscientists.org

Sections in the following countries:
ALGERIA • ARGENTINA • BELARUS • BELGIUM • BULGARIA • BURKINA FASO • CANADA • CHILE • CHINA • COLUMBIA • CZECH REPUBLIC
DENMARK • EGYPT • ESTONIA • FINLAND • FRANCE • GERMANY • GREECE • HUNGARY • INDIA • ISRAEL • ITALY • JAPAN • JORDAN
KENYA • KOREA • LITHUANIA • NIGERIA • PAKISTAN • POLAND • PORTUGAL • REPUBLIC OF GEORGIA • ROMANIA • RUSSIA • SLOVENIA SPAIN
SWEDEN • SWITZERLAND • THE NETHERLANDS • TUNISIA • TURKEY • UK • UKRAINE • USA • VIETNAM

DECLARAȚIA PRIVIND ASUMAREA RĂSPUNDERII

Subsemnata, Antonina DUMITRIU, declar pe răspundere personală că materialele prezentate în teza de doctorat sunt rezultatul propriilor cercetări și realizări științifice. Conștientizez că, în caz contrar, urmează să suport consecințele în conformitate cu legislația în vigoare.

DUMITRIU Antonina

Semnătura





Data 20.11.2024


**Curriculum
Vitae
Europass**

**Informații
personale**

Nume / Prenume **Dumitriu Antonina**

Adresa(e)  str. Independenței 29, MD-2093, com. Grățiești, Chișinău (Republica Moldova)


Telefoane  Mobil +37369708864

E-mail  antonina.dumitriu@sasp.utm.md toniadumitriu@gmail.com

Naționalitate moldoveanca

Data nașterii 18.01.1986

Sex Feminin



Experiența profesională 01.09.2010-01.06.2014 - Asistent universitar la catedra „Parazitologie”, Facultatea Medicină Veterinară, Universitatea Agrară de Stat din Moldova, Chișinău.
01.06.2014-01.09.2019 – Lector universitar la catedra „Clinică II”, Facultatea Medicină Veterinară, Universitatea Agrară de Stat din Moldova, Chișinău.
02.09.2019- 31.08.2022 - Asistent universitar la „Departamentul Siguranța Alimentelor și Sănătate publică”, Facultatea Medicină Veterinară, Universitatea Agrară de Stat din Moldova, Chișinău.
01.09.2022-prezent Asistent universitar la „Departamentul Siguranța Alimentelor și Sănătate Publică”, Facultatea Medicină Veterinară, Universitatea Tehnică a Moldovei.
01.08.2021- prezent - medic veterinar ferma de bovine S.R.L “PREMIUM-LACT”.

Educație și formare 1992-2001 - Școala Nr. 55, com. Grățiești, mun. Chișinău.
2001-2004 - Liceul Teoretic Agricol al UASM, Chișinău.
2004-2009 - Facultatea de Medicină Veterinară, Universitatea Agrară de Stat din Moldova, Chișinău - medic veterinar.
2019- prezent- doctoranda Școala Doctorală UTM.

Domenii de competență Parazitologie
Boli parazitare
Epidemiologie

Stagii profesionale 05-08.10.2022- Atelier de lucru „Ultimele tendințe în materie de medicină veterinară” (24 ore academice)
30.10.2022-03.11.2022- Stagiul profesional în Republica Cehă în cadrul proiectului M.I.L.K. “People in Need”
23-26.05.2023- Atelier de instruire dedicat combaterii și prevenirii răspândirii Pestei Porcine Africane, organizat în cadrul proiectului regional FAO-BERD. Chișinău.
25.06-01.07.2023-Mobilitate academica program ERASMUS +, Universitatea de Științe și Medicina Veterinara Cluj-Napoca.
03.2023- 10.2023 curs de formare continua MHELM – Moldova Higher Education Leadership And Management, 40 credite
23.08-25.08.2023- Workshop “Program de control privind detectarea prezentei de Trichinella in carne”
Martie-aprilie 2024 - Cursuri de formare Profesională „Elemente definitorii și părțile componente ale unei expertize medico-legale,, Chișinău, RM.
Februarie - Decembrie 2024- Field Epidemiology Training Program Intermediate (FETP-I) Eastern Europe and South Caucasus (EESC) CDC.

Apartenența la societăți științifice internaționale/naționale	<p>2019-prezent - membru al Asociației Republicane a Medicilor Veterinari din Republica Moldova.</p> <p>18.11.2021- prezent- secretar, membru al Biroului Executiv al Colegiului Medicilor Veterinari din Republica Moldova.</p> <p>18.11.2021-prezent membru al Colegiului Medicilor Veterinari din Republica Moldova.</p> <p>14.03.2022- prezent- expert în cadrul Comitetului de etica pentru protecția animalelor folosite în scopuri experimentale sau științifice.</p> <p>15.04.2022- prezent membru în cadrul Comisiei Medicamentelor de uz Veterinar.</p> <p>01.09.2022-01.10.2024 membru Senat UTM.</p> <p>28.01.2023-prezent membru al Consiliului consultativ sectorial pentru domeniul medicină veterinară și siguranța alimentelor de origine animală.</p>
Lucrări științifice publicate	<p>Autor și coautor a 21 lucrări științifice, În ultimii 5 ani – 16 lucrări științifice. Coautor al unei lucrări metodice.</p>
Participări la foruri științifice naționale și internaționale în ultimii 7 ani	<p>4-6.10.2018 - Simpozion științific internațional „Probleme actuale și tendințe ale sectorului de creștere a animalelor și medicinei veterinare”, dedicat aniversării a 85 de ani de la fondarea Universității Agrare de Stat din Moldova, Chișinău.</p> <p>15.04.2019 – Conferința științifico-practică „Metode noi și perspective în tratamentul animalelor”, UASM, Facultatea de Medicină Veterinară, Chișinău.</p> <p>30-31.10.2020 - Conferința Științifică Internațională „Probleme actuale ale morfologiei”, dedicată celor 75 de ani de la fondarea Universității de Stat de Medicină și Farmacie <i>Nicolae Testemițan</i>, Chișinău.</p> <p>20.11.2020 – Conferința on-line “Antibiorezistența și utilizarea prudentă a antibioticelor/ Controlul de abator și siguranța produselor alimentare.” Asociației Republicane a Medicilor Veterinari din Republica Moldova, Asociației Generale a Medicilor Veterinari din România, în colaborare cu DISARM Project - USAMV București.</p> <p>25.03.2021 - Cea de-a 74-a Conferință Științifică a Studenților, Masteranzilor și Doctoranzilor, CE UASM, Chișinău;</p> <p>27.05.2021 - Conferința internațională științifico-practică «Біобезпека, захист та благополуччя тварин», or. Kiev.</p> <p>16-17.09.2021 - Conferința a X-a Internațională a Zoologilor „Valorificarea rațională și protecția lumii animale în contextul schimbărilor climatice” consacrată aniversării a 75-a de la crearea primelor subdiviziuni de cercetare și a 60-a de la fondarea Institutului de Zoologie, Chișinău.</p> <p>10-11.11.2022 - Simpozionul tehnico-științific internațional „Conservarea biodiversității urbane – premiza dezvoltării durabile a municipiului Chișinău”, consacrat aniversării a 30 ani de la fondarea Întreprinderii municipale „Asociația de Gospodărire a Spațiilor Verzi”, Chișinău.</p> <p>8-9.12.2022 - Conferința a II-a Internațională științifico-practică „Актуальні аспекти розвитку науки і освіти”. Odessa</p> <p>20-22.12.2022 - Conferința științifico-practică „Actualitati privind activitatea sanitară veterinară în Republica Moldova”. Floresti, Criuleni, Chisinau.</p> <p>3-4.02.2023 - Conferința Est-Europeană de Dermatologie Veterinară. Chisinau.</p> <p>23-24.05.2023-The 4th International Scientific Conference „Current epidemical Challenges in one Health approach”. Ternopoli, Ucraina.</p> <p>28-30.06.2023- The 13th CASEE Conference „Smart Life Sciences and Technology for Sustainable Development „, at Technical University of Moldova. Chisinau.</p> <p>30.06-01.07.2023- The International Congress of Neurology, Neurosurgery and Behavioural Medicine, 6th edition, Cluj-Napoca.</p> <p>28-30.09.2023- Conferința științifico-practică cu participare internațională: Gestionarea fondului genetic animalier- probleme, soluții, perspective. Maximovca 2023, Republica Moldova</p> <p>28-29.09.2023- Conferința Științifică Internațională „Morfologia patologică astăzi”, dedicată aniversării a 125 de ani a Universității Naționale de Științe ale Vieții și Mediului din Ucraina, Kiev, 2023</p> <p>5-6.10.2023 Simpozionul științific internațional “Tendințe moderne în învățământul superior agricol”. Chisinau, 2023, UTM.</p> <p>23-24.11.2023-National Conference with international participation “One Health Approach - achievements and challenges”. Chisinau.</p> <p>24. 11. 2023- Conferința dedicată săptămânii mondiale de conștientizare a rezistenței la antibiotice „Prevenim rezistența antimicrobiană împreună,, Chișinău</p>

28.11.2023 International Scientific and Practical Conference "Biosafety, protection and animal welfare", Kiev, 2023

09.12.2023- Conferința „Importanța analizelor de laborator în algoritmul de diagnostic, Synevo-Vet România, Chișinău.

25.04.2024 - Conferința „Purina. Cunoștințe pentru viitor, Chișinău.

18.05.2024 - Al III-a Congres Național al Colegiului Medicilor Veterinari din RM.

21.05.2024 - The 5th Annual International Scientific And Practical Conference Current Epidemical Challenges In One Health Approach. Ternopol, Ucraina, 2024.

**Aptitudini și
competențe
personale**

**Limba maternă
Limbi străine
cunoscute**

Română.

Rusa, Engleza.

Autoevaluare

Nivel european

(*)

Rusa

Engleză

Înțelegere		Vorbire		Scriere
Ascultare	Citare	Conversație	Discurs	
C2	C2	C2	C2	C1
B1	B1	A2	A2	A2

Niveluri: A1/2: Utilizator elementar - B1/2: Utilizator independent - C1/2: Utilizator experimentat

(*) Cadrului european comun de referință pentru limbi străine

Comunicativitate, pozitivism, amabilitate.

**Competențe de
comunicare
Competențe și
aptitudini
organizatorice**

Responsabilitate, punctualitate, îndeplinirea în timp optimal a sarcinilor, abilități de conlucrare în echipă, implicare activă în activități cu conținut educațional.

**Competențe și
aptitudini de
utilizare a
calculatorului**

Sisteme de operare – Microsoft Windows, Aplicații – Microsoft Word, Excel, Power Point, Adobe Photoshop.

**Alte competențe
și aptitudini**

Artă: pictură, desen.

**Permis de
conducere**

Din 2014 – B.

**Informații
suplimentare**

Laureat al Bursei Federației Mondiale al Oamenilor de Știință, pentru anul de studii 2022-2023.
Laureat Bursa de excelență a Guvernului pe anul 2024, HG Nr. 221/2024 din 26.03.2024